Andijan State Medical Institute

Andijon Davlat Tibbiyot Instituti

Oncomorphology.

Lecture-6

Pathomorphology and histogenesis of tumors

Lecturer: Mamataliyev Avazbek Ro'zuvaevich.,

Docent, Candidatus Medicinae

6-Ma`ruza.

O'smalarni patomorfologiyasi va gistogenezi

Muallif: Mamataliyev Avazbek Ro'zuvaevich

R E J A:

1. O’SMALAR PATOMORFO-LOGIYASI
2. O’SMALARNING GISTOLOGIK TUZILISHLARI
3. ATF RESINTEZI USULLARINI O’ZGARISHI
4. NAZORAT SAVOLLARI (*ASSIGNMENT*)
5. FOYDALANILGAN ADABIYOTLAR

"Gistogenez" atamasi - kelib chiqqan to‘qimani anglatadi, shuning uchun ishlatiladiki, ko‘pchilik o‘smalar ma’lum darajada paydo bo‘lgan to‘qimalarni eslatadi, garchi o‘smalar, albatta, primitiv o‘zak hujayralaridan kelib chiqadi, shuning uchun gistogenez tushunchasi ilmiy jihatdan unchalik foydali emas.

Rasm 1:https://analizy-sochi.ru/onkologicheskie-zabolevaniya/gastrinoma.html

Rasm 1.

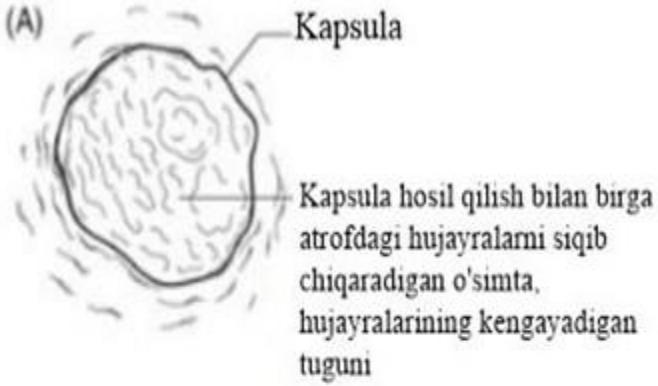

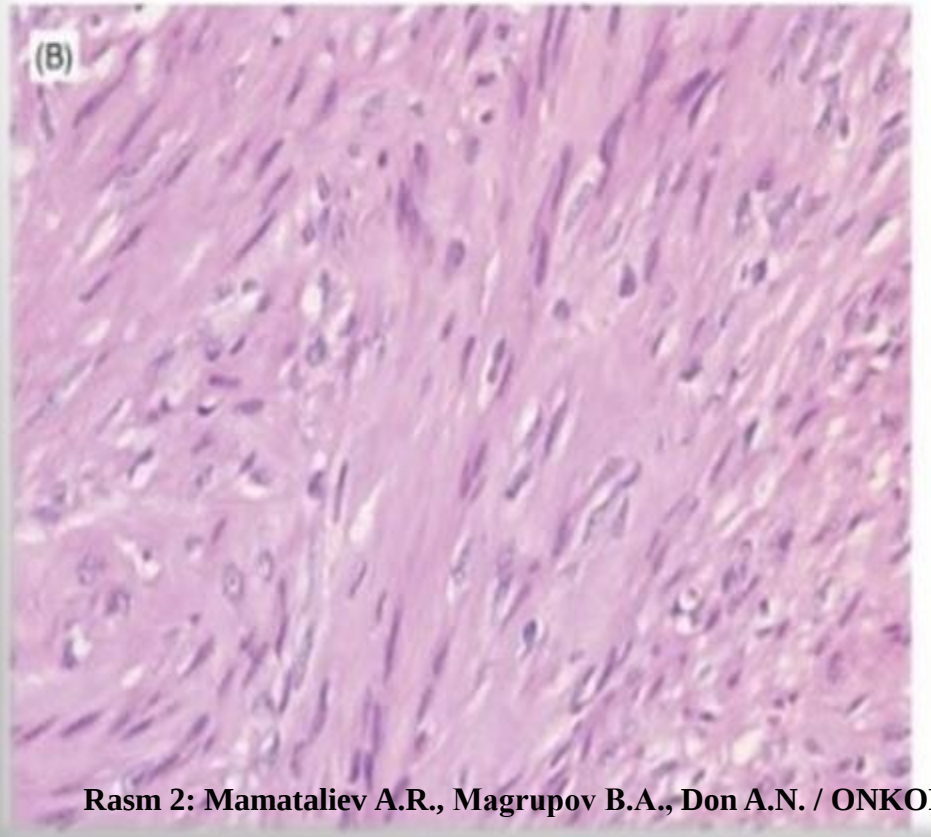

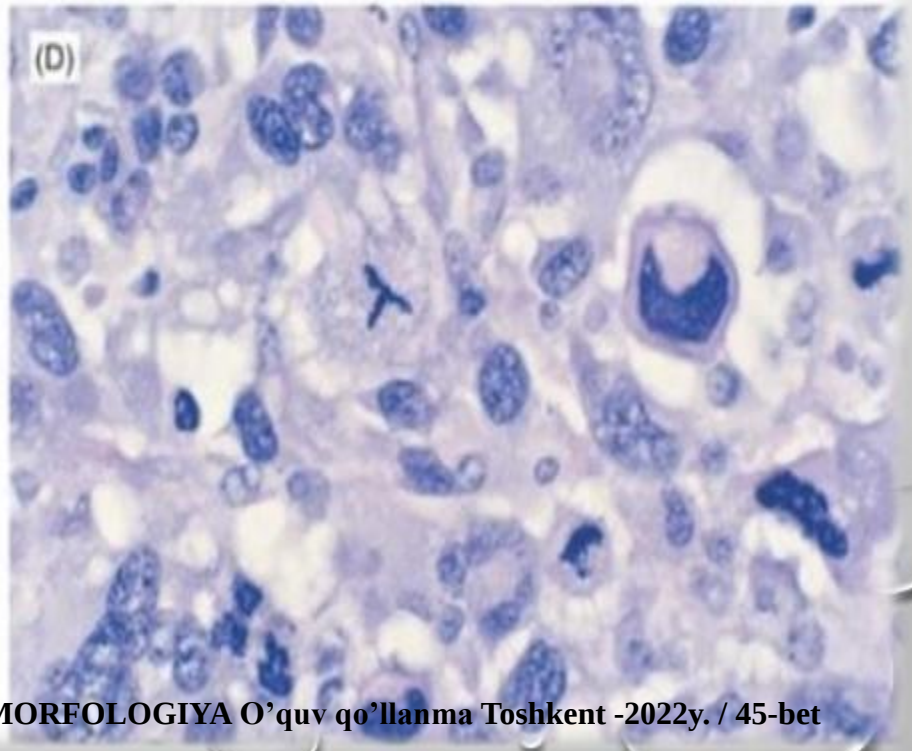

Rasm 2: Mamataliev A.R., Magrupov B.A., Don A.N. / ONKOMORFOLOGIYA O'quv qo'llanma Toshkent -2022y. / 45-bet

(A) Xavfsiz o‘smalar yaxshi chegaralangan va atrof to‘qimalar tolalai to‘qimalardan kapsula hosil qiladi.

(B) Xavfsiz o‘smalar hujayralari o‘zlari kelib chiqadagan normal to‘qima hujayralariga juda o‘xshash bo‘ladi. Yadrolari normal. O‘sishi sekin bo‘lganligi uchun, mitozlar kamdan-kam, normal bo‘linishda mitotik shakllar normal ko‘rinishga ega bo‘ladi.

(C) Xavfsiz o‘smalar ham oddiy ko‘z bilan tekshirishda, ham mikroskopik tekshirishda chekkalarida infiltrlangan o‘choqlarga ega bo‘ladi.

(D) Yadrlar odada kattalashgan, yadrochalari faol bo‘ladi, bu hujayraning faolligini bildiradi. Yadrolari ko‘pincha quyuq bo‘yaladi - giperxrom – va o‘lchami va shakli bo‘yicha o‘zgaruvchan - pleomorf – chunki yadroda DNK miqdori ko‘pincha oshadi. Mitozlar ko‘pincha ko‘plagan bo‘ladi, va ular ko‘pincha, hujayra bo‘linish jarayoni g‘ayritabiiy bo‘lganligi sababli, anomal shaklga ega bo‘ladi. Uch polyarli mitoz – bunda xromosomalar uchta qiz hujayralarga bo‘linishga harakat qiladi.

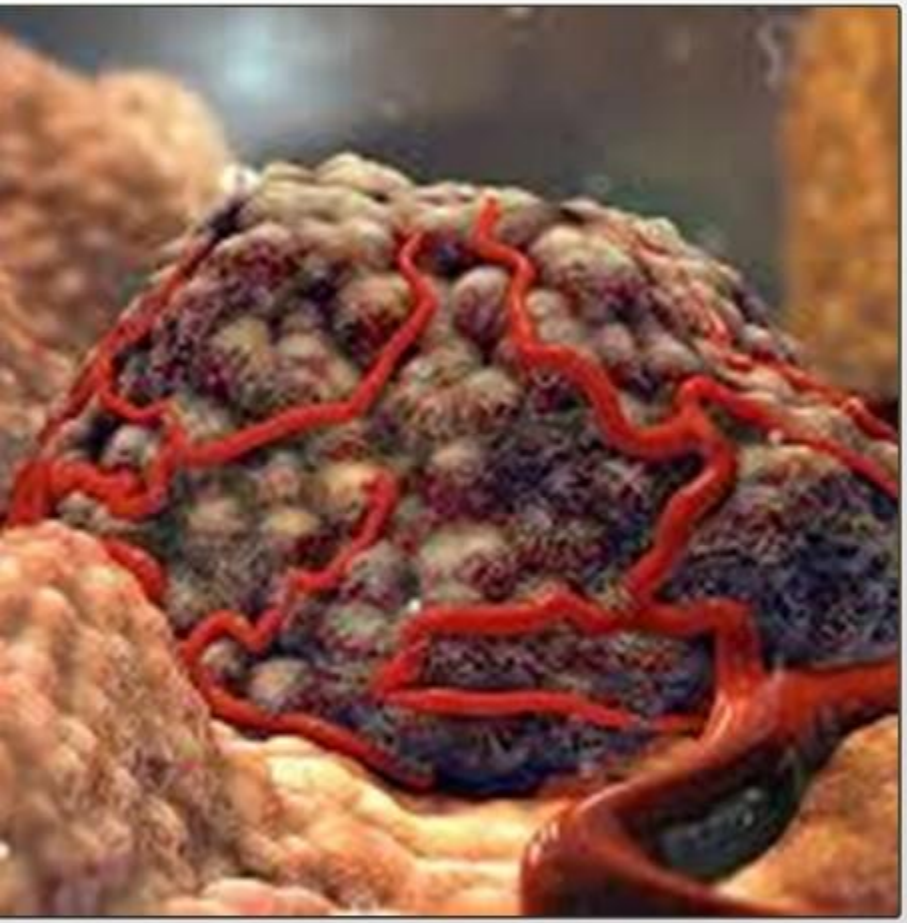

O’smalarning tuzilishi.

O’smaning tashqi ko’rinishi juda xilma -xil bo’ladi. O’smalar dumaloq yoki oval, qo’ziqorin qalpoqchasiga o’xshash shaklda, ba’zan esa noto’g’ri shaklda bo’lishi mumkin. O’smalar a’zo bag’rida yoki yuzasida joy oladi. Kamdan - kam xollarda o’sma a’zoni butunlay diffuz xolda qoplab oladi, bunda a’zoni o’lchamlari o’zgaradi, o’sma chegaralarini esa aniqlab bo’lmaydi. A’zoni yuzasida yoki shilliq parda yuzasida joylashgan o’smalar goho kambar yoki serbar, goho uzun yoki kalta oyoqcha bilan ularga bog’langan bo’ladi

Rasm 3:https://hightech.fm/2021/11/12/synthetic-immunotherapy

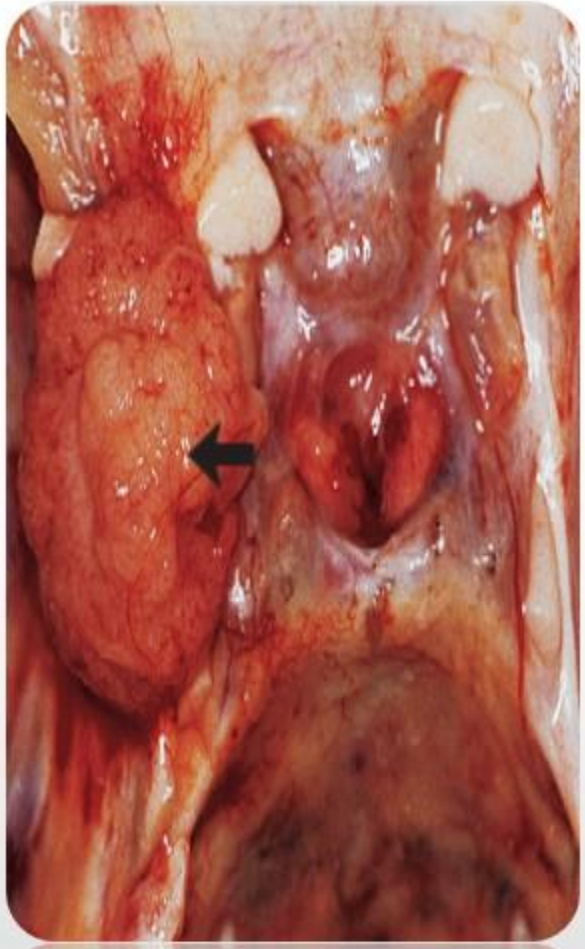

Rasm – 2.

1-Teri papilomasi (ekspansiv, unisentrik o’sish).

2-Meningioma (unistentrik o’sish).

3-Qizilo’ngach adenomasi (ekzofit o’sish).

Rasm 4: Mamataliev A.R., Magrupov B.A., Don A.N. / ONKOMORFOLOGIYA O’quv qo’llanma Toshkent -2022y. / 48-bet

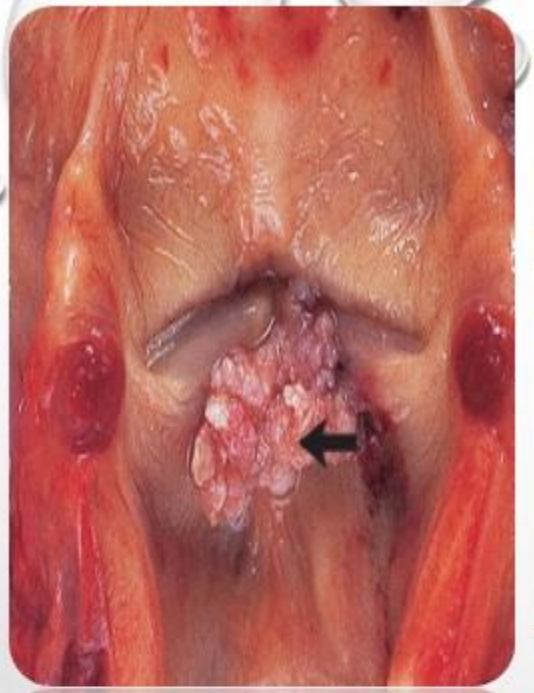

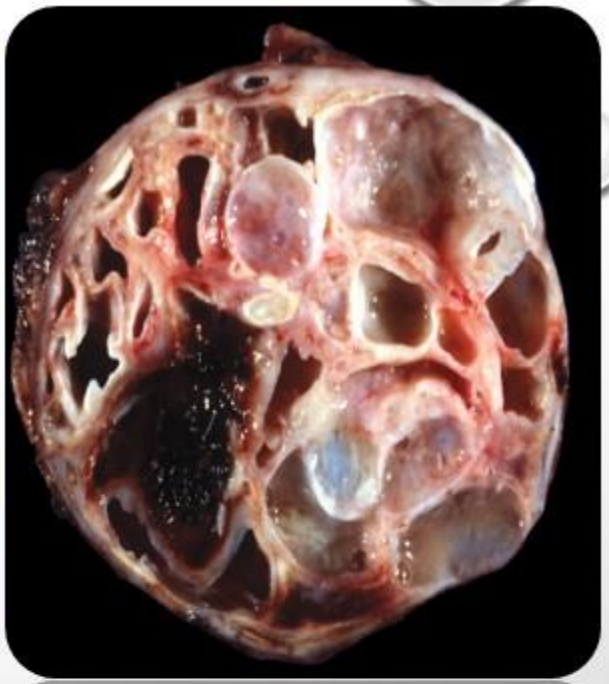

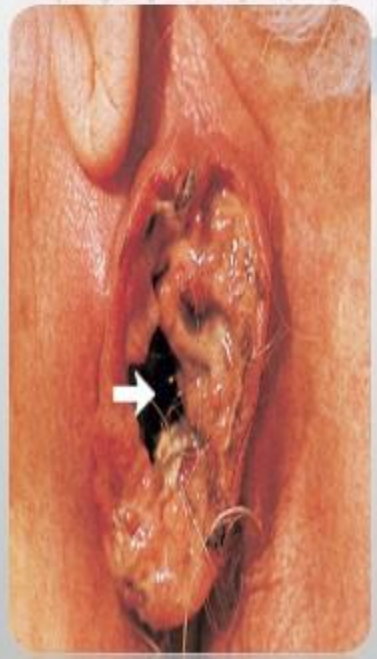

Rasm - 3.

- ✓ Me’da o’smasini yarasi.
- ✓ Quloqoldi so’lak bezi o’smasini oqma yara shakli.
- ✓ Ko’p kamerali kistoma ko’rinishidagi tuxumdon o’smasi.
- ✓ Hiqildoqni papillomatozi (ekzofit, multisentrik o’sish).
- ✓ Gipofiz adenomasi (ekspansiv o‘sish).

Rasm 5: Mamataliev A.R., Magrupov B.A., Don A.N. / ONKOMORFOLOGIYA O’quv qo’llanma Toshkent -2022y. / 49-bet

O’sma yuzasi silliq, o’ydum - chuqur, mayda donali bo’lishi mumkin, ba’zan bunday o’sma sirtdan gulkaramga o’xshab ketadi. Teri va shilliq pardalarda joylashgan o’smalar ko’pincha yara bo’lib ketadi. Zich a’zolardagi o’smalar yuzasigan bo’rtib chiqib turishi, o’sib kirib, qobig’ini emirishi, tomirlarni arroziyalashi mumkin, bunda organizm ichiga qon ketadi .

Rasm - 4.

1-Burunni kirish qismidagi yomon sifatli o’sma. 2-Buyrak usti bezini yomon sifatli o’smasi

Rasm 6: Mamataliev A.R., Magrupov B.A., Don A.N. / ONKOMORFOLOGIYA O’quv qo’llanma Toshkent -2022y. / 51-bet

Rasm - 5.

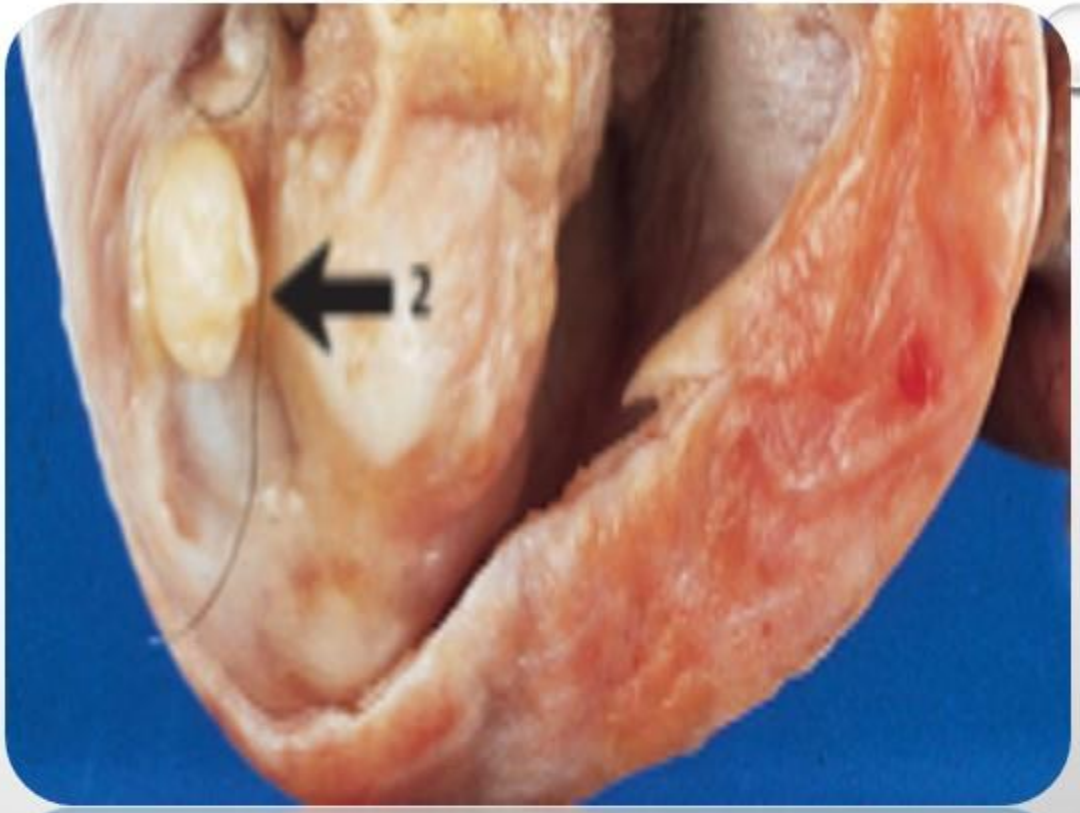

1-Neyrofibromatoz. (NF-geni delesiyasi orqali nasldan – naslga beriladi). Tuxumdon teratomasi (dermoid kistasi)

Rasm 7: Mamataliev A.R., Magrupov B.A., Don A.N. / ONKOMORFOLOGIYA O'quv qo'llanma Toshkent -2022y. / 52-bet

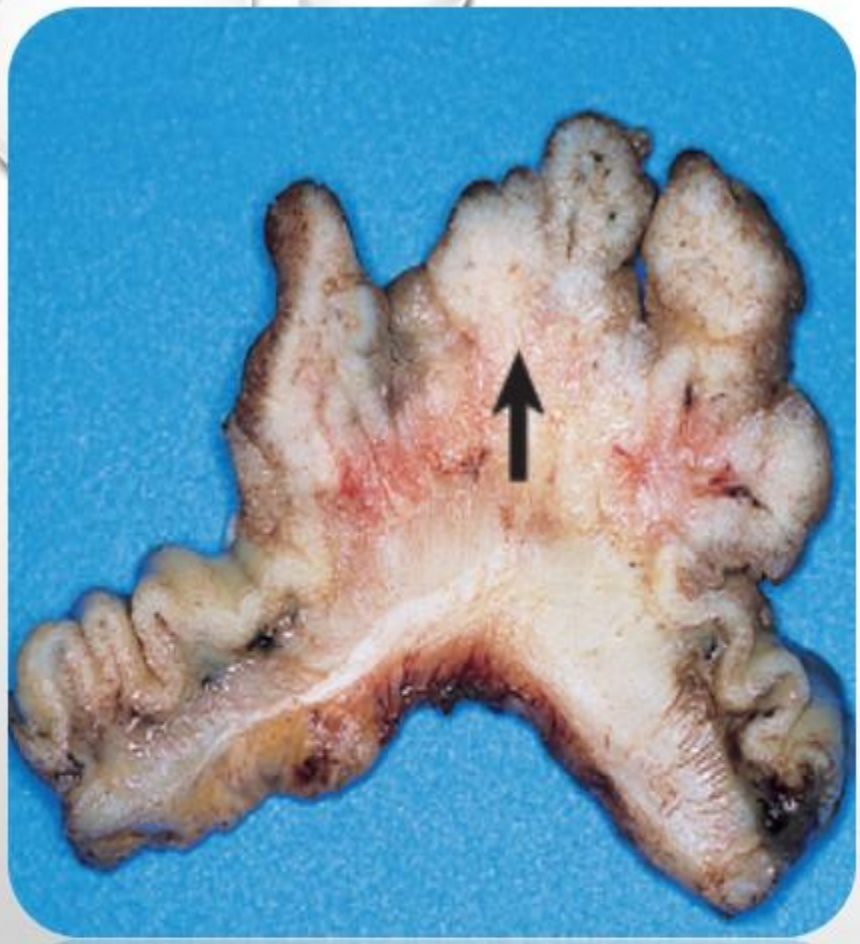

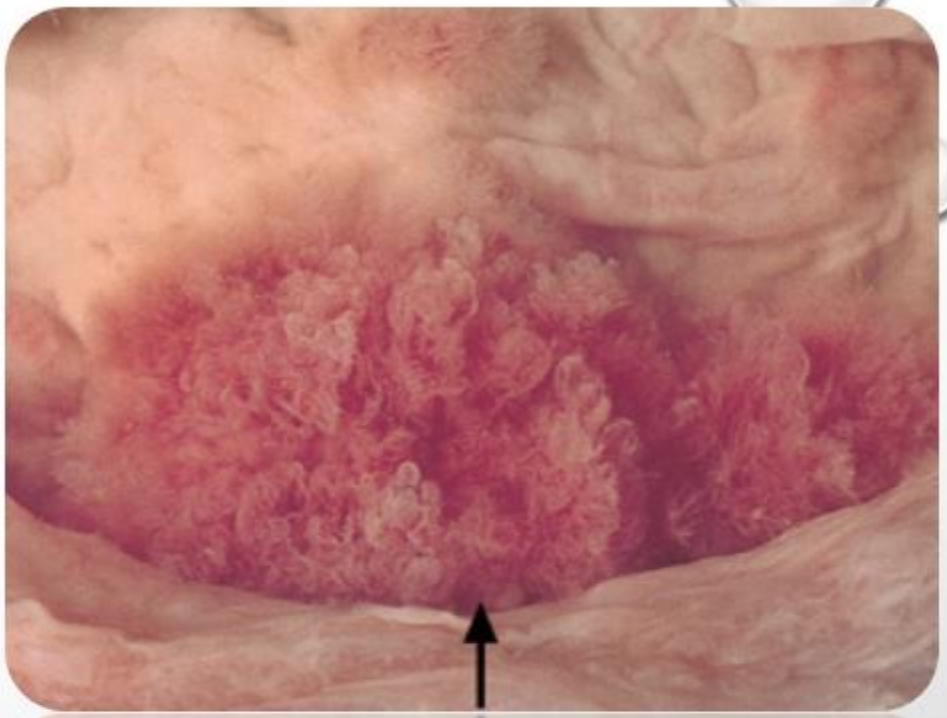

Rasm - 6.

1-Yo'g'on ichak raki (zamburug'simon o'sma). 2-Siydik pufagini so'rg'ichsimon o'smasi. 3-O'pkani periferik o'smasi.

Rasm 8: Mamataliev A.R., Magrupov B.A., Don A.N. / ONKOMORFOLOGIYA O'quv qo'llanma Toshkent -2022y. / 53-bet

Rasm - 7.

1-Til raki, uni emirilishi, yara hosil bo'lishi, yiringli yallig'lanishi. 2-Bo'yin sohasidagi limfa tugunlariga o'sma metastazlari. Ulardagi to'laqonlilik, qon quyilishlar.

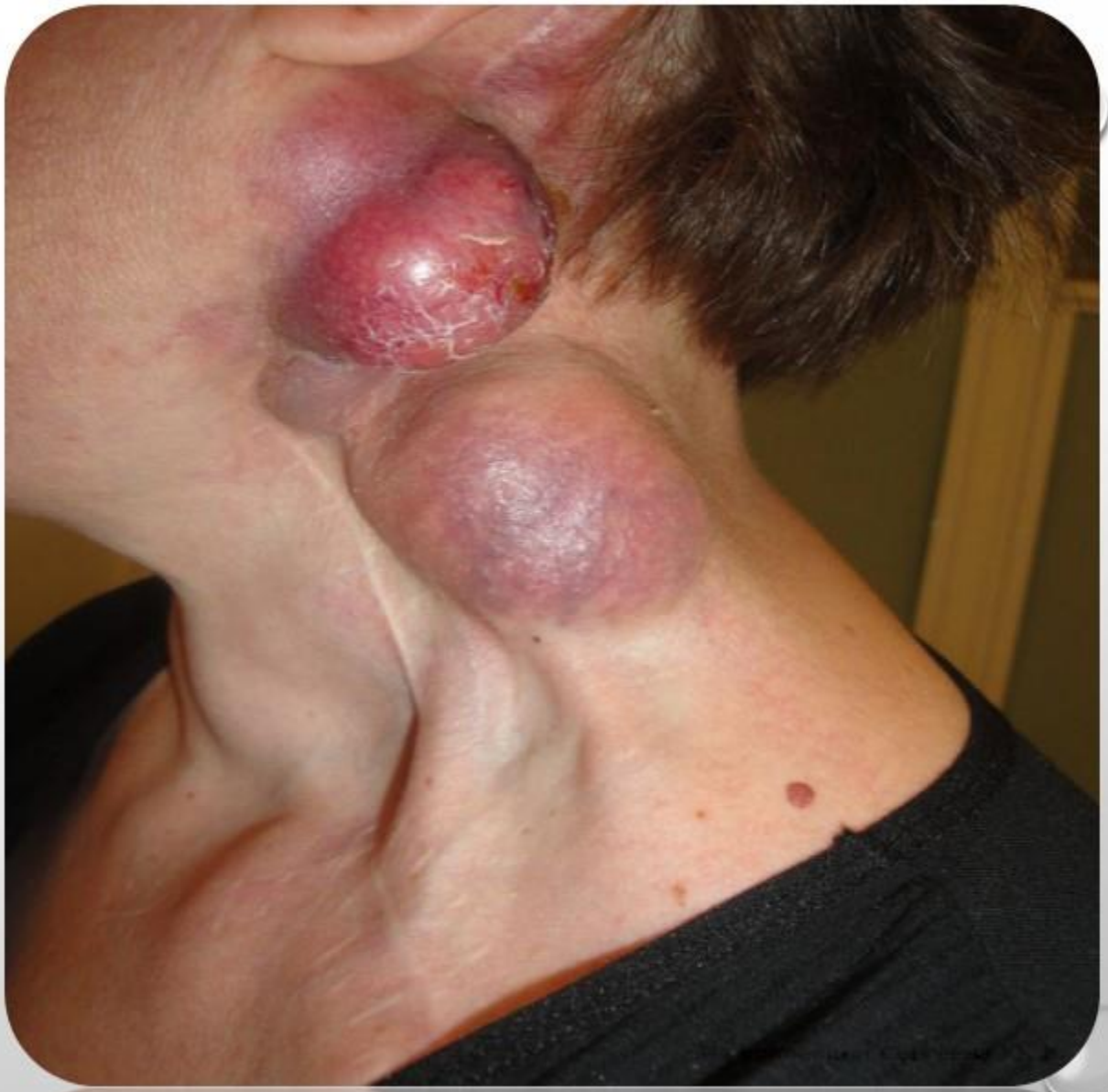

Rasm 9: Mamataliev A.R., Magrupov B.A., Don A.N. / ONKOMORFOLOGIYA O'quv qo'llanma Toshkent -2022y. / 54-bet

O’smalar makroskopik jixatdan bir - biridan kam farq qilishi mumkinligiga qaramasdan, gistologik tuzilishni juda hilma - hil bo’lishi xarakterlidir, har bir o’sma miqdor jixatdan keng doirada o’zgarib turadigan stroma bilan parenximadan tashkil topgan. O’smalarni ba’zilarida stroma kam va parenxima ko’p bo’lsa, boshqalarida teskari nisbat ko’riladi, uchinchi xillarda parenxima bilan stroma bir tekis taqsimlangan bo’ladi.

O’sma stromasi biriktiruvchi to’qimadan tashkil topgan bo’lib, bu to’qimalarda qon va limfa tomirlari, nerv tolalari bor. O’sma parenximasini shu turdagi o’smaga xarakterli bo’lgan hujayralar hosil qiladi. Ko’pchilik o’smalar a’zoga xos tipda tuzilgan, ya’ni ularni parenxima bilan stromasi bo’ladi. Bunday o’smalar organoid o’smalar deb ataladi.

Ba’zi o’smalar, mas: sarkomalarda stroma sust rivojlangan bo’lib, deyarli aniqlanmaydi. Bunday o’smalar gistioid o’smalar deb ataladi, chunki ulardagi stroma yo yupqa devorli tomirlar sistemasidan yoki argirofil tolalardan tuzilgandir. O’sma stromasi bilan birga o’sadi va o’sma qaysi a’zoda avj olgan bo’lsa, o’sha a’zo stromasidan kelib chiqgan bo’ladi

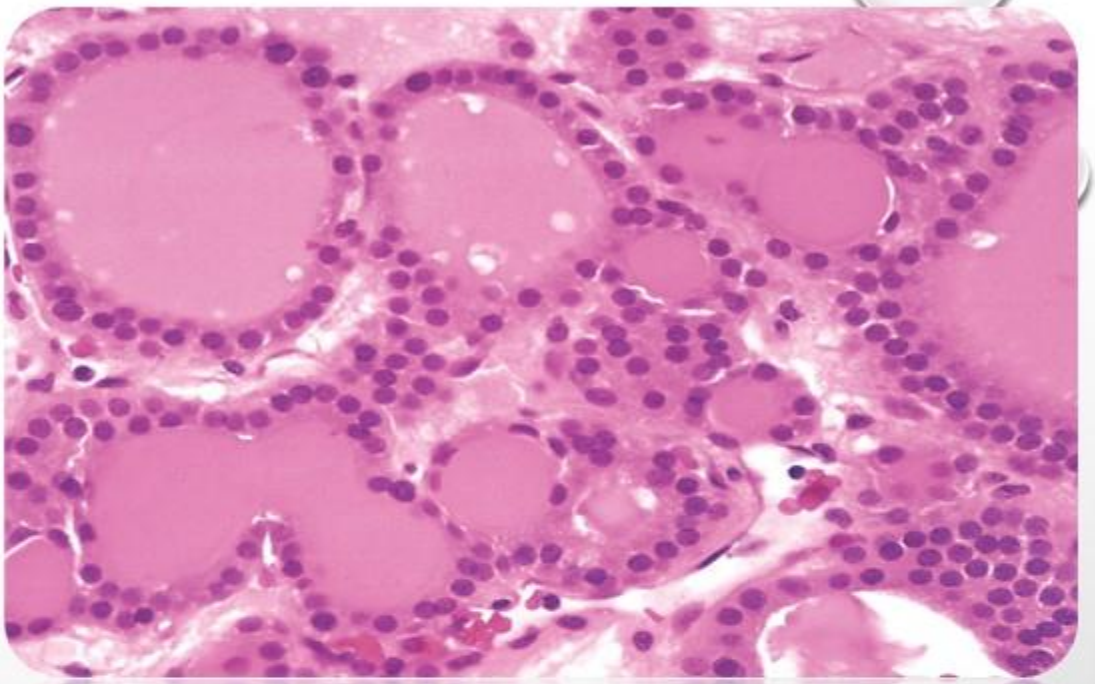

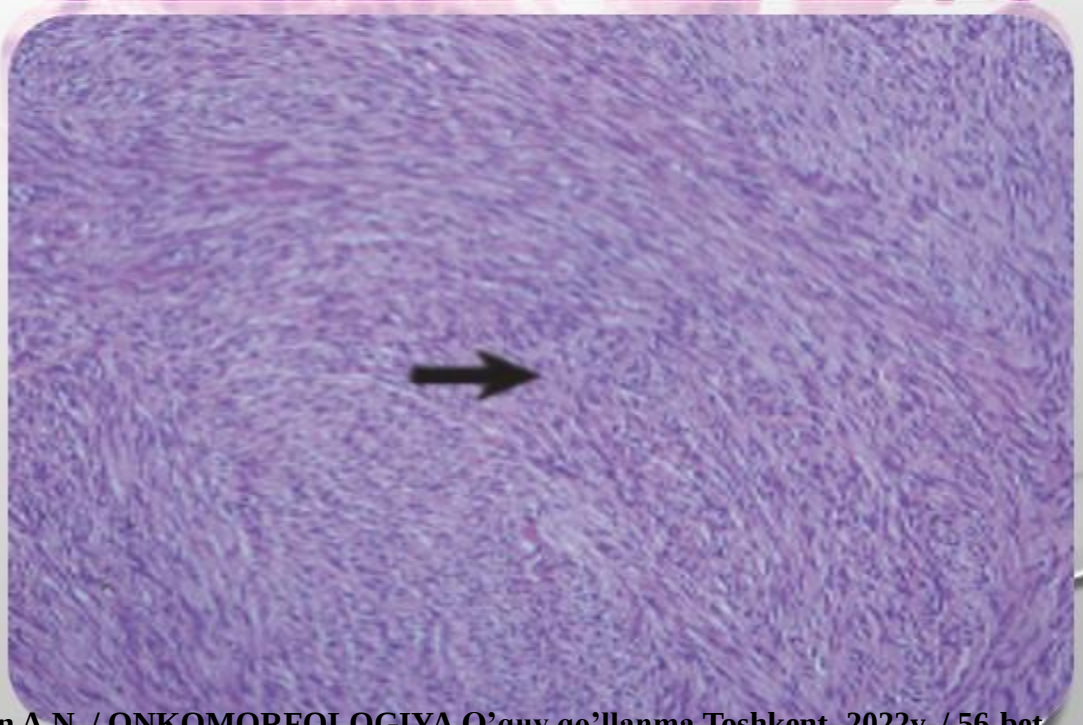

Rasm -8.

1-Yo'g'on ichak va 2-qalqonsimon bezini adenomalari. 3-Bachadon fibromiomasi. To'qima atipizmi. (gemm.-eozin usulida bo'yash. x200)

Rasm 10: Mamataliev A.R., Magrupov B.A., Don A.N. / ONKOMORFOLOGIYA O'quv qo'llanma Toshkent -2022y. / 56-bet

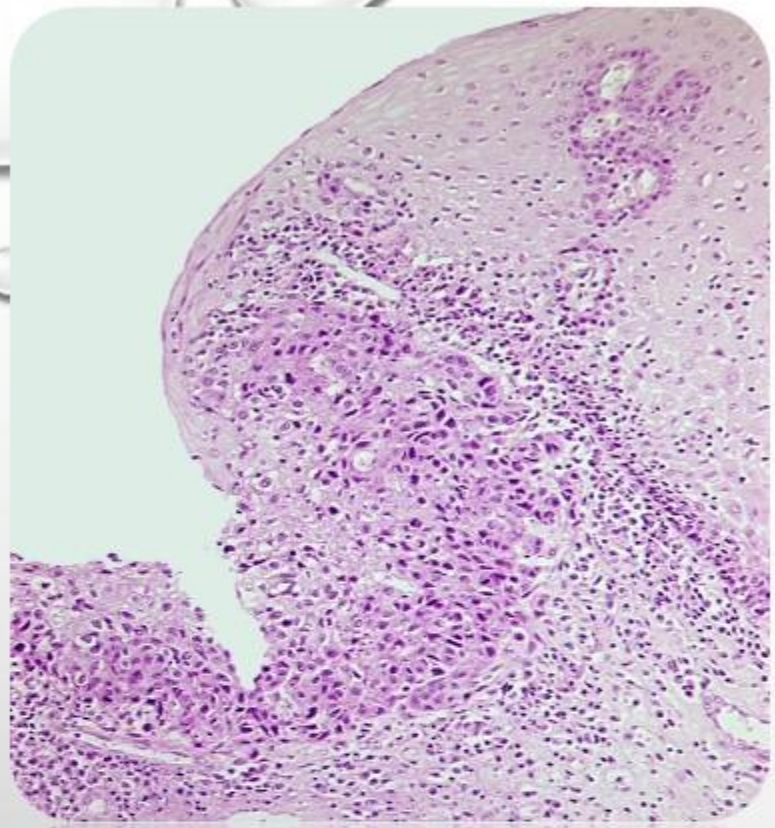

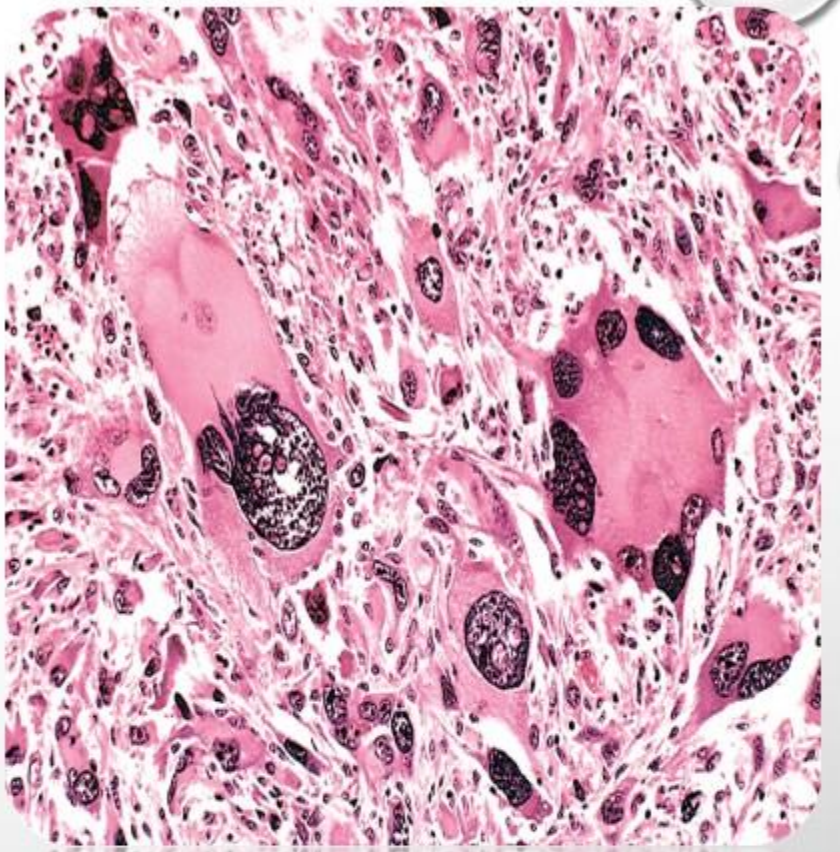

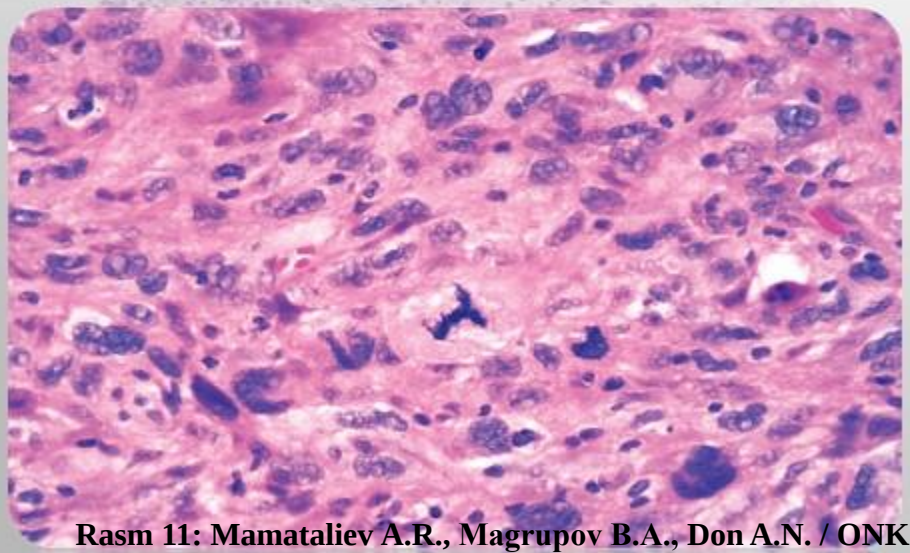

Rasm - 9.

1-Qizilo'ngachdagi o'smani appozision o'sishi. 2-Me'dani anaplastik raki. 3-Yelka mushaklarini rabdomiosarkomasi. Hujayralar atipizmi va polimorfizimi (gemm.-eozin usulida bo'yash. x200

Rasm 11: Mamataliev A.R., Magrupov B.A., Don A.N. / ONKOMORFOLOGIYA O'quv qo'llanma Toshkent -2022y. / 57-bet

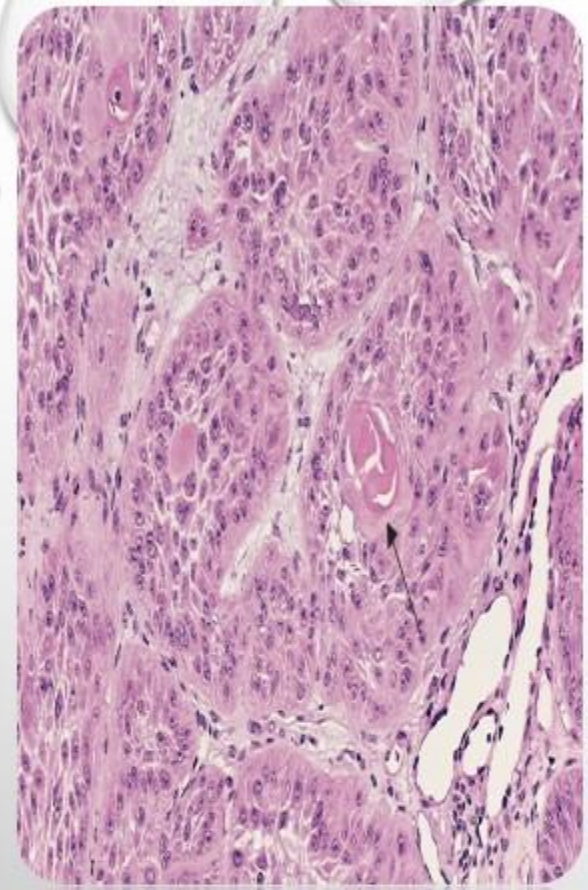

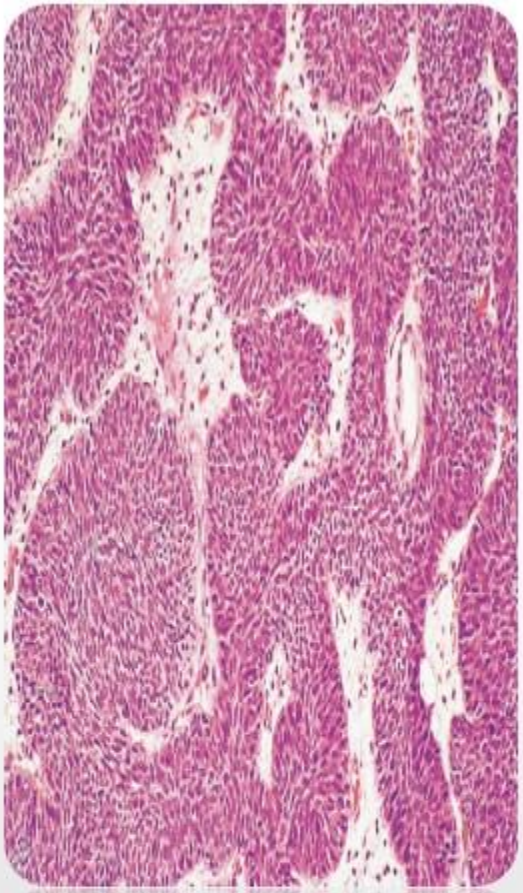

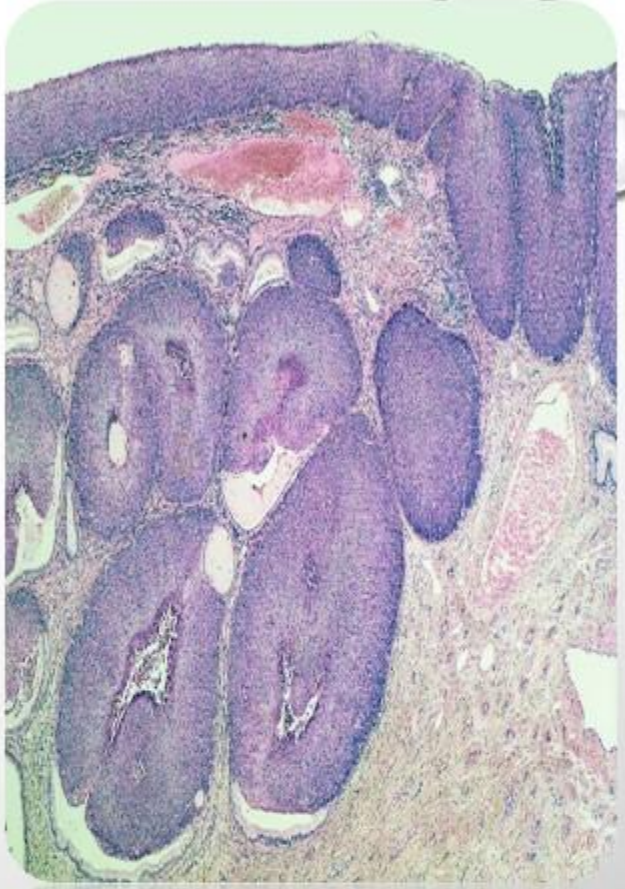

Rasm -10.

1-Gomotipik o’smalar. Invaziv yassi hujayrali rak.

2-Burun govak bo’shlig’ini trabekulyar – ko’rkam raki.

3- Qizilo’ngachni yassi hujayrali muguzlanuvchi raki. (gemm.-eozin usulida bo’yash. x200).

Rasm 12: Mamataliev A.R., Magrupov B.A., Don A.N. / ONKOMORFOLOGIYA O’quv qo’llanma Toshkent -2022y. / 57-bet

Rasm -11

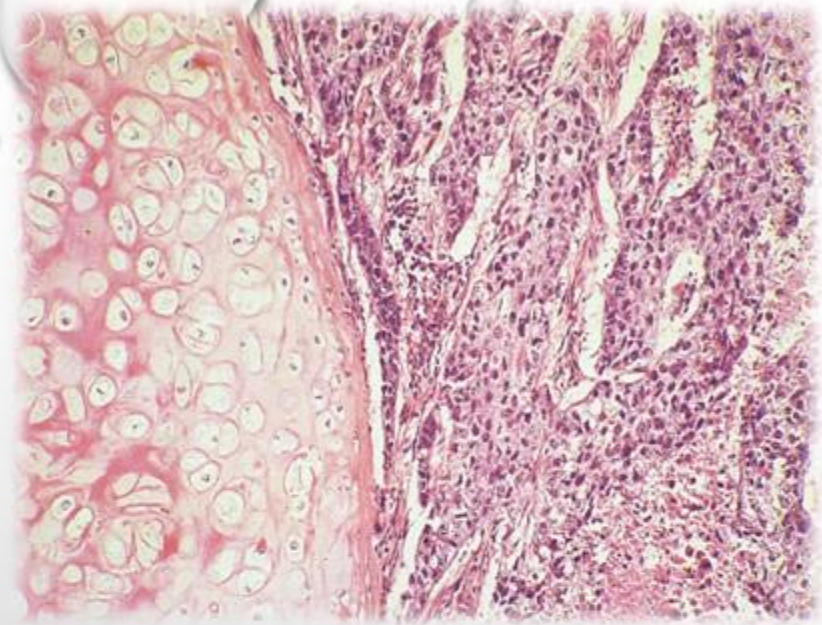

1-Geterotipik o'smalar. O'pkani yassi hujayrali muguzlanuvchi raki.

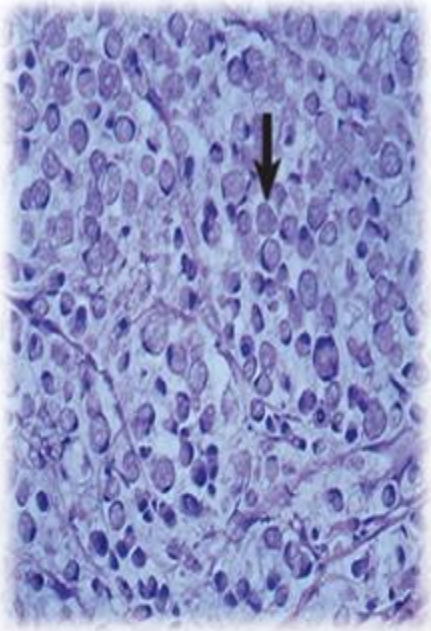

2-Me'dani uzuksimon hujayrali raki (shilimshiq rak).

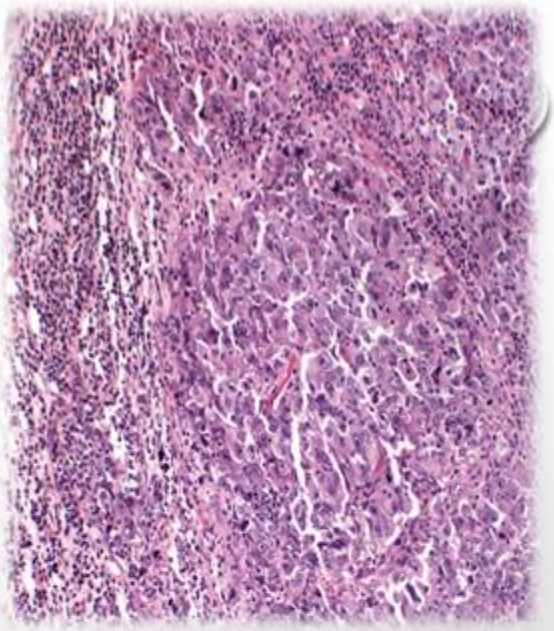

3- Medullyar rak (miyasimon rak) (gemm.-eozin usulida bo'yash. x200)

O'sma hujayralari gistologik tuzilishi jixatidgan shu o'sma o'sayotgan a'zo hujayralariga mos keladigan bo'lsa, bunday o'sma gomologik yoki gomotipik o'sma deb ataladi. O'sma hujayralari gistologik jixatdan a'zo hujayralaridan shu a'zoga yotdek bo'lib ko'rinadigan darajada farq qiladigan bo'lsa, bunday o'smalar geterologik yoki geterotipik o'smalar deb ataladi.

Rasm 13: Mamataliev A.R., Magrupov B.A., Don A.N. / ONKOMORFOLOGIYA O'quv qo'llanma Toshkent -2022y. / 58-bet

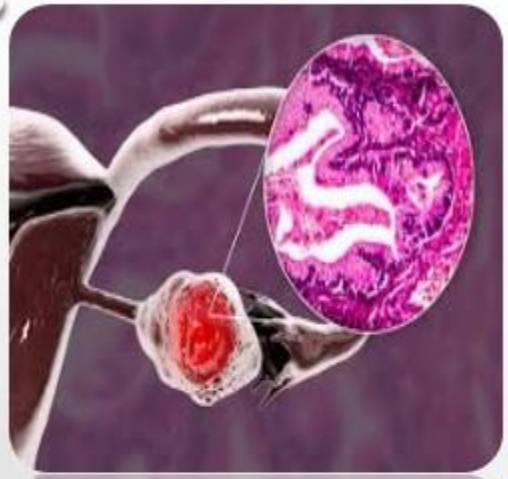

O'sma kesib ko'rilganda ba'zan «baliq go'shtiga» o'xshagan bir jinsli to'qima ko'rinishida bo'ladi (mas: sarkomada). Biroq o'smaning kesilgan yuzasi ko'pincha unga qon quyilganligi, nekroz, distrofiya o'chog'lari borligi munosabati bilan ola-bula bo'lib ko'rinadi. O'sma kesmasi tolasimon tuzilishiga ega bo'lishi mumkin.

Ba'zi a'zolarda (mas: tuxumdonlarda) o'sma aloxida bo'shliqlar, ya'ni suyuq yoki shilimshiqga o'xshagan suyaqlikga to'la kistalar xosil qiladi. O'sma hujayralari qaysi a'zo hujayralaridan kelib chiqqan bo'lsa, o'sha hujayralarga xos sekret chiqarishni davom ettiradigan bo'lgani munosabati bilan o'sma shilimshiqni, kolloidni, o'tni o'ziga singdirib oladi va tegishli ko'rinish tusga kirib qoladi (me'daning kolloid yoki shilimshiq raki, jigar raki va boshqalar). .

Ikkilamchi o'sma tugunlari (metastazlar) ko'p miqdorda xosil bo'lishi mumkin, bular tashqi ko'rinishi jixatdan ba'zan birlamchi o'sma tuguniga o'xshash bo'lsa, ba'zan undan farq qiladi

Rasm 14. https://belhope.ru/onkologiya/onkoginekologiya/rak-yaichnikov/granulezokletochnye-opuholi

Rasm - 12.

1-Bachadon fibromiomasi.

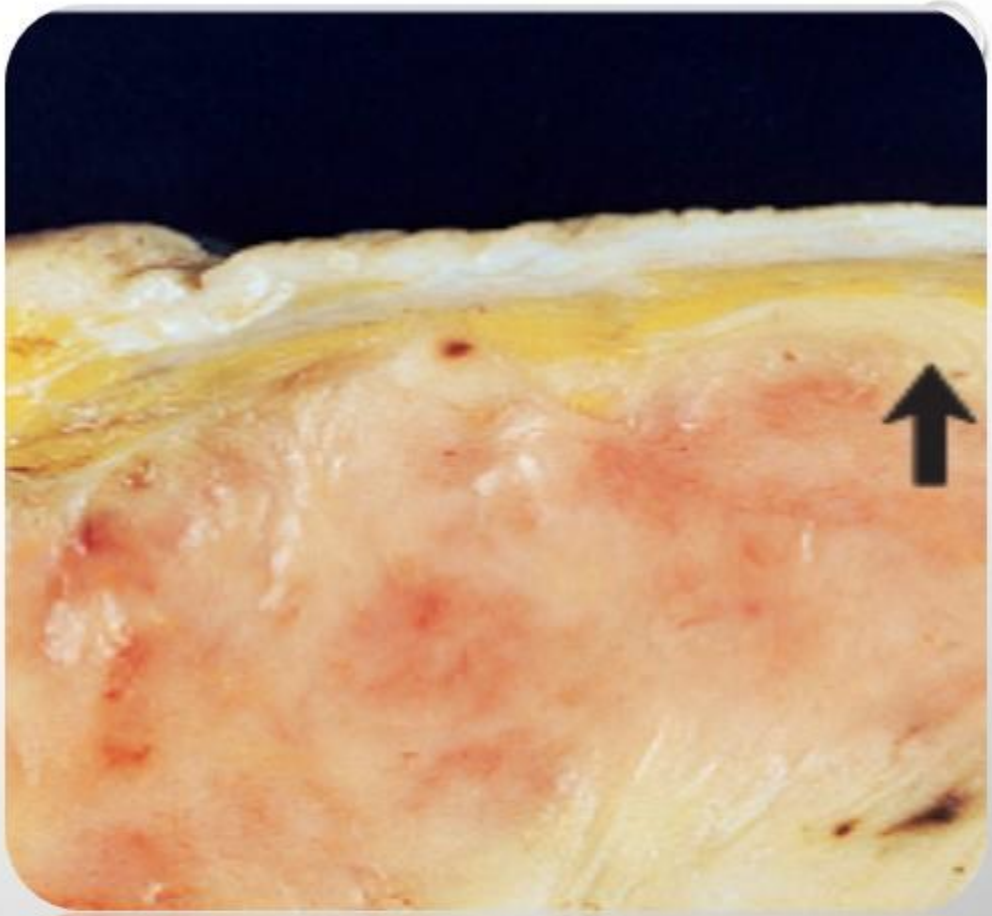

2-Lipoma.

Rasm 15: Mamataliev A.R., Magrupov B.A., Don A.N. / ONKOMORFOLOGIYA O'quv qo'llanma Toshkent -2022y. / 64-bet

O’smalarning katta-kichikligi har hil bo’lib, bu o’smaning nechoglik tez o’sishiga, uning qanday to’qimadan kelib chiqqanligiga, organizmga ko’rsatadigan ta’siriga xamda olgan joyiga bog’liqdir. Xayot uchun muxim, a’zolarda, masalan: bosh yoki orqa miyada, qizilo’ngach, ichki sekretsiya bezlarida joylashgan o’smalar kichkina bo’lganida xam, xatarli va xatto xalokatli asoratlarni keltirib chiqarishi mumkin (a’zo yo’lini bosib qo’yishi, toraytirib qo’yishi, inkretlar chiqarishi buzilishini munosabati bilan funksiyasini buzilishi).

Bo’shliqlarda paydo bo’ladigan o’smalar (masalan: tuxumdonni qorin bo’shlig’iga o’sib kiradigan o’smalar, plevra bo’ylab tarqaladigan o’pka o’smalari), shuningdek teri o’smalari juda katta bo’lib ketishi mumkin.

O’smalarda qonni noto’g’ri aylanishi, tomirlarda tromblar hosil bo’lishi, o’sma hujayralarida distrofik o’zgarishlar yuz berishi munosabati bilan ularda ikkilamchi o’zgarishlar kelib chiqadi. O’smalar - nekrozga uchrab, irigan, shilimshiqga aylangan o’chog’lar, kistalar, oxak to’plangan joylar paydo bo’ladi. Bunda o’zgarishlar ba’zan nur bilan davolash, kimyoterapiya usullarini qo’llash munosabati bilan kelib chiqadi va o’smaning kichrayib qolishi bilan birga boradi (spontan va indusirlangan patomorfoz o'zgarishlar)

Kurak, bel sohasidagi lipoma. Rasm -13.

Rasm 16: Mamataliev A.R., Magrupov B.A., Don A.N. / ONKOMORFOLOGIYA O'quv qo'llanma Toshkent -2022y. / 68-bet

Rasm - 14.

1-Yuqori jag' bo'shlig'idagi rakni yaraga aylanishi. 2-Teridagi limfogen metastaz, o'smani yaraga aylanishi.

Rasm 17: Mamataliev A.R., Magrupov B.A., Don A.N. / ONKOMORFOLOGIYA O'quv qo'llanma Toshkent -2022y. / 68-bet

Rasm - 15.

1-Qalqonsimon bez rakidagi qon quyilishlar, kista xosil bo'lishi (makroskopik).

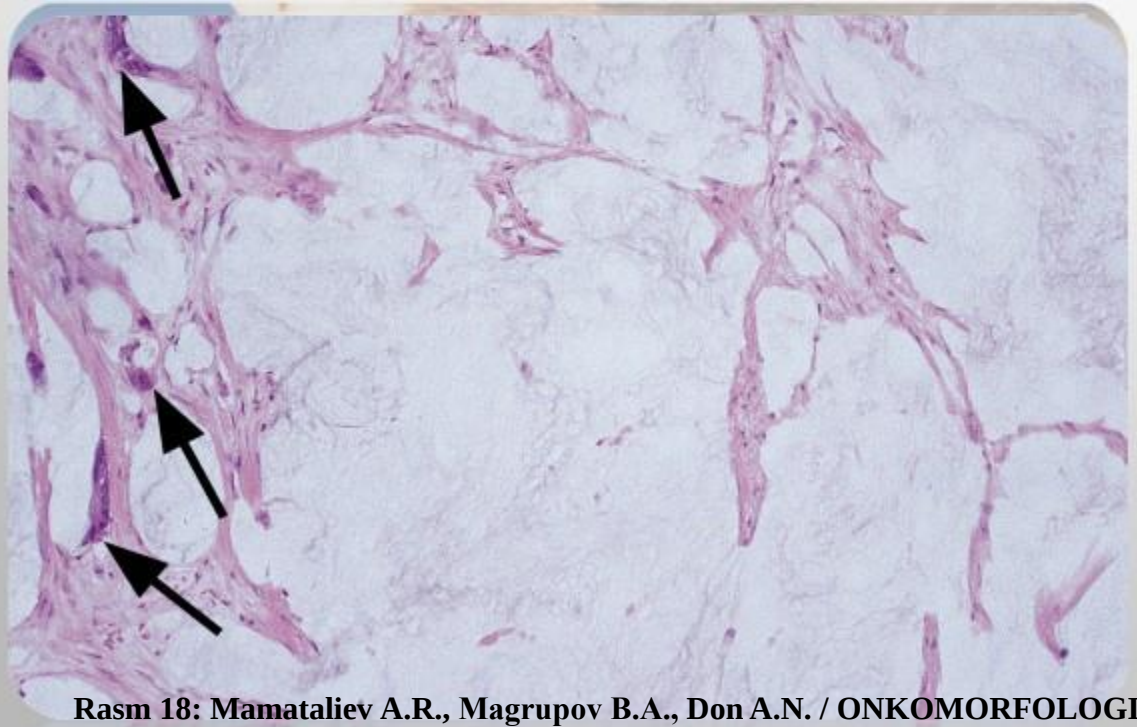

2-Tuxumdonni musinoz sistadenokarsinomasi - mikroskopik ko'rinishi, ortiqcha shilimshiqlanish va emirilish. (gemm.-eozin usulida bo'yash. x200)

Rasm 18: Mamataliev A.R., Magrupov B.A., Don A.N. / ONKOMORFOLOGIYA O'quv qo'llanma Toshkent -2022y. / 69-bet

O’smalarning konsistensiyasi.

Parenxima yoki stromani ustun turishiga bog’liq. O’smada parenxima ko’proq bo’lsa, o’sma yumshoq bo’ladi. Tog’ay va suyak to’qimasini o’smalari, odatda, juda zich bo’ladi.

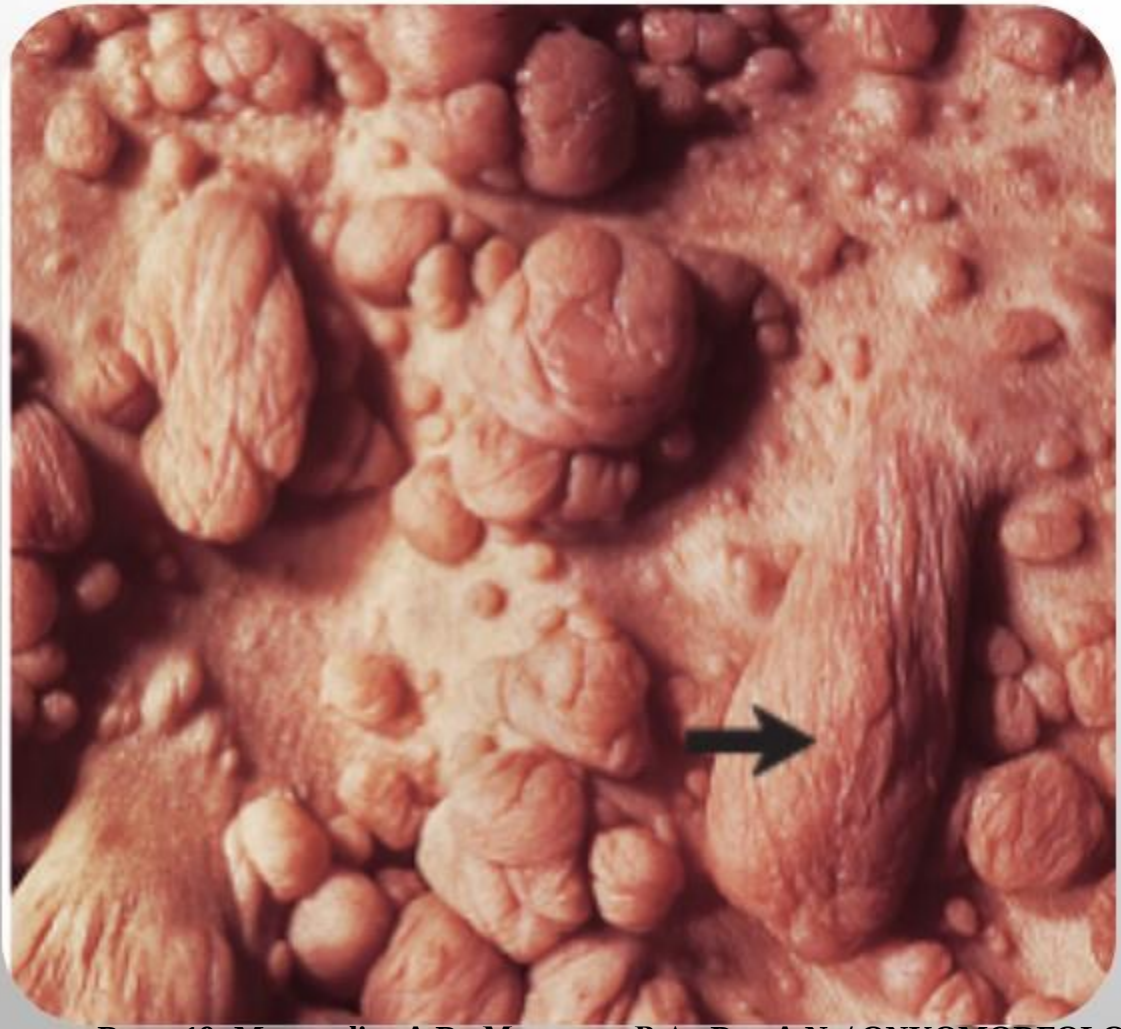

Rasm -16.

1-Teridagi neyrofibromatoz. (ekspansiv, multisentrik o’sish).
2-Orqa miya kanaldagi nefrofibromatoz (unistentrik o’sish)

Rasm 19: Mamataliev A.R., Magrupov B.A., Don A.N. / ONKOMORFOLOGIYA O’quv qo’llanma Toshkent -2022y. / 70-bet

Rasm – 17.

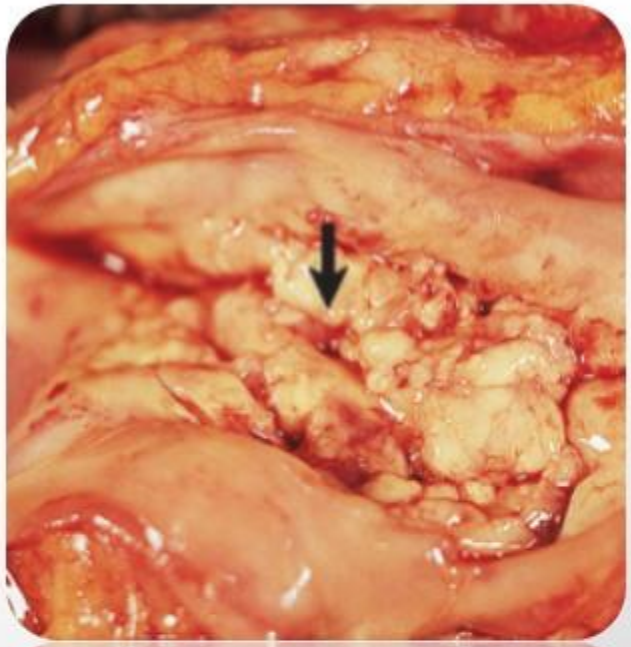

1-Yo’g’on ichak polipozi.

2- Buyrak adenokarsinomasini kovak venaga o’sib kirishi.

Rasm 20: Mamataliev A.R., Magrupov B.A., Don A.N. / ONKOMORFOLOGIYA O’quv qo’llanma Toshkent -2022y. / 70-bet

Yakka o’smalar ko’pchilik xollarda bitta a’zoda esa - sekin kattalashib boradigan turg’un ko’rinishida o’sadi (yakka yoki unisentrik holda paydo bo’lishi). Ba’zan bitta a’zoda yoki bir yo’la bir necha a’zoda bir qancha o’sma tugunlari paydo bo’ladi (ko’plab yoki multisentrik tarzda paydo bo’lgan o’smalar

Rasm 21: https://journals.eco-vector.com/PharmForm/article/view/65284

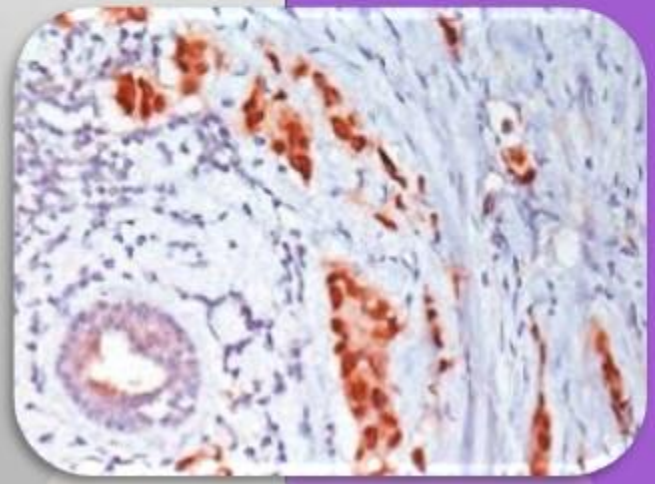

Bir qancha hollarda o’sma bitta to’qimalar sistemasiga kiradigan bir nechta a’zolarni shikastlantiradi, masalan: limfa tugunlarini xar - xil joylashuvga ega bo’lgan o’smalari, ko’mik o’smalari shular jumlasidandir.

Bunday hollarda sistemaga yoyilgan o’sma jaroyonlari to’g’risida gap boradi.

Rasm 22: https://compendium.com.ua/clinical-guidelines/morfologicheskaya-diagnostika-raka-molochnoj-zhelezy/glava-8-gstologicheskie-varianty-invazivnogo-raka-molochnoj-zhelezy/

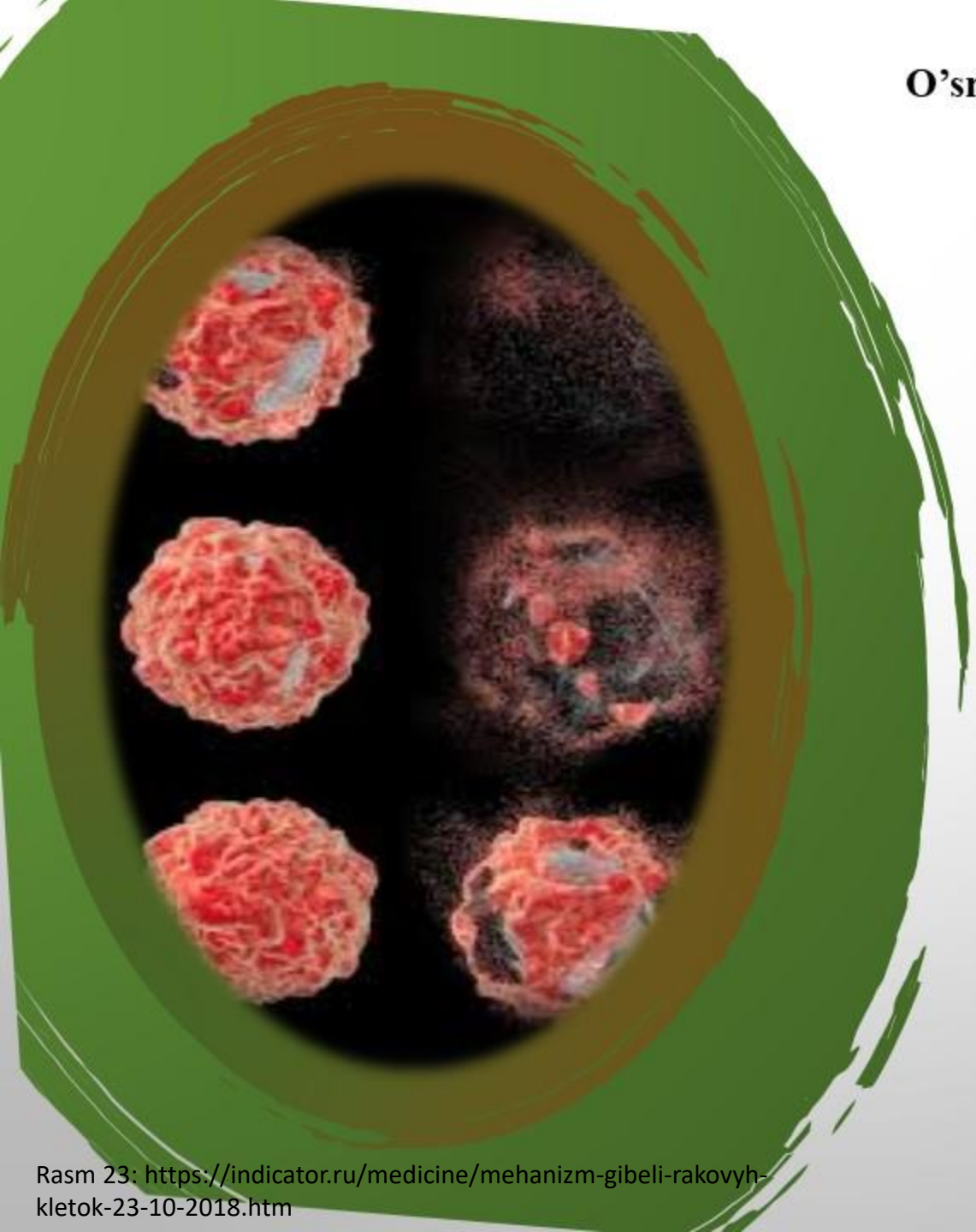

O’smalarning gistologik tuzilishlari.

O’smalarni gistogenezi – bu ularni qaysi to’qimalardan kelib chiqishini aniqlash bo’lib, u morfologik diagnostika va davolashda davo taktikasini aniqlashda muhim hisoblanadi. Gistologik tuzilishi bilan o’smalar u yoki bu to’qimaga o’xshash bo’lishi, ammo gistogenetik ular bilan bog’liq bo’lmasligi mumkin. O’smalarni gistogenezi ushbu to’qimani morfologik ontogenezidagi rivojlanish bosqichlarini qiyoslab o’rganiladi. Ayrim xolatlarda o’smalarni gistogenezini aniqlash imkoni bo’lmaydi. O’smalar odatda regenerasiyada hujayralar intensiv bo’linayotgan sohalarda yuzaga keladi (proliferativ o’sish markazi).

Rasm 23: https://indicator.ru/medicine/mehanizm-gibeli-rakovyh-kletok-23-10-2018.htm

Ushbu sohalarda etarlicha differensialllashmagan hujayralar bo'lib (kambial o'zak, yarim o'zak hujayralar, blastlar va b.) displaziya va transformasiya uchun yaxshi sharoit bo'ladi. Bunday markazlar perivaskulyar to'qimada, ko'p qavatli yassi epiteliyni bazal qatlamida, shilliq qatlamlarni kriptalarida kuzatiladi.

Metaplaziya o'chog'lari, embriogenezdagi to'qimalar distopiyasi manbai bo'lishi mumkin. Embrion qatlamlari tuzilmalaridan hosil bo'lishiga qarab, o'smalar – endo-, ekto- va mezodermal o'smalarga to'rlanadi. Ikki yoki undan ortiq qatlam tuzilmalarida hosil bo'lgan o'smalar aralash hisoblanib, teratoma va teratoblastomalar guruhiga kiritiladi (grekcha teratos-mahluq).

O'smalar yuzaga kelishida to'qimalarni «maxsus kelib chiqish qonun» saqlanib, shu tur o'smalar hosil bo'ladi (masalan: epitelial o'smalar faqat epiteliydan yuzaga keladi, suyak o'smalari faqat suyak to'qimasidan yuzaga keladi).

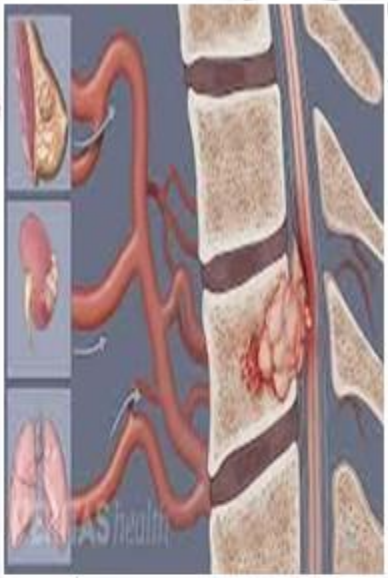

O’smalar mazkur a’zoga yot bo’lgan, embrional o’zgarishlar natijasida shu a’zoga kelib qolgan elementlardan kelib chiqgan bo’lsa (masalan: bachadon devorida suyak to’qimasidan paydo bo’lgan o’sma, o’pka yoki bosh miyada yog’ to’qimasidan vujudga kelgan o’sma) bunday o’smalar geterotopik o’smalar deb ataladi (geterotopiya - to’qimalarning ko’chishi, boshqa joyga borib qolishi demakdir).

O’smalarni ko’pchiligi organoid tuzilishiga ega bo’lsa, ularni umumiy arxitektonikasida o’smalarni normal a’zo va to’qimalardan ajratib olishga imkon beradigan bir qancha xususiyatlari ko’riladi. O’smada stroma bilan parenximani xam miqdor jixatdan, xam sifat jixatdan noto’g’ri nisbatda bo’lishi kuzatiladi

Rasm 24: https://www.emra.org/emresident/article/denial-of-death-tumor-neglect
6/10/2020 Rebecca Kreston, MD, MSPH , Payal Patel, MD , Shana Ross, DO, MS

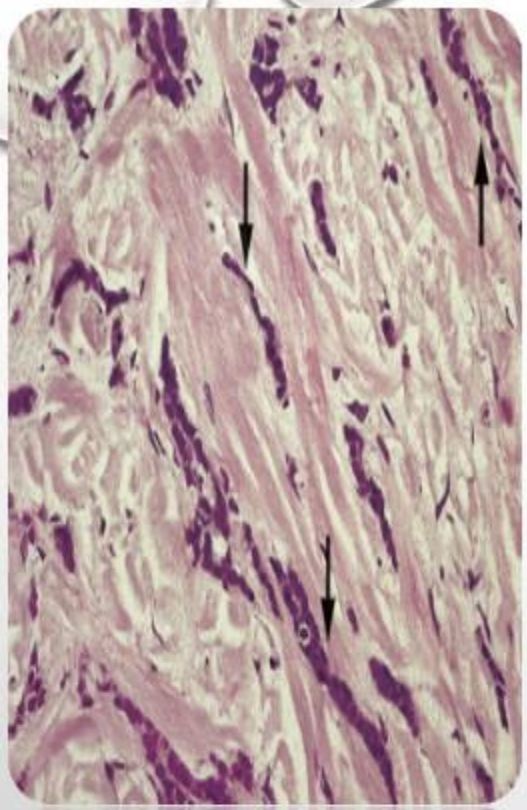

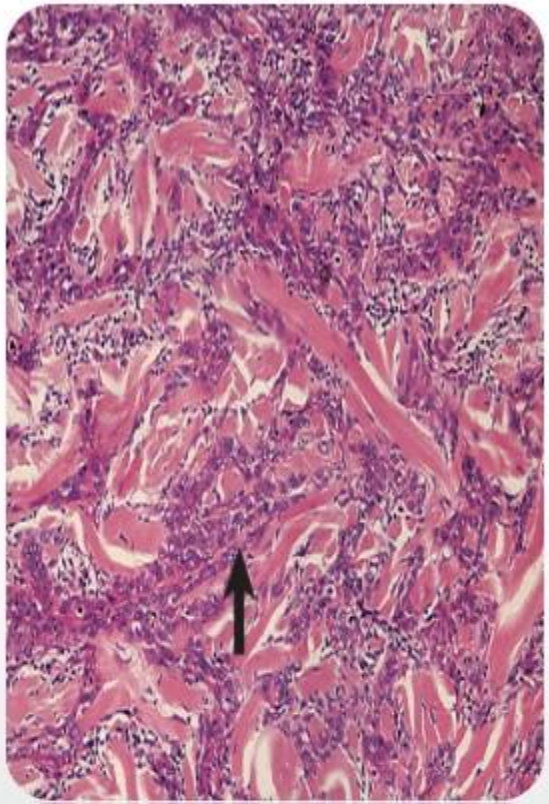

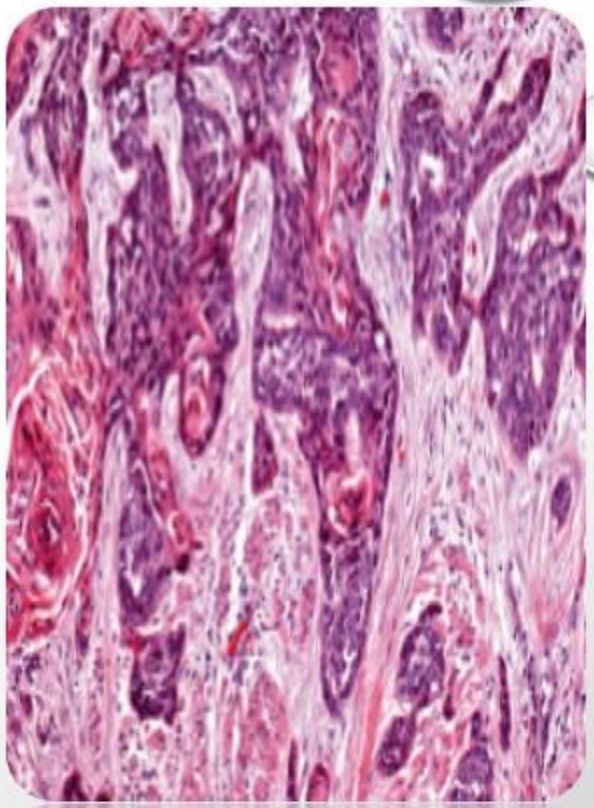

Rasm - 18.

1-2 Sut bezini raki (stromani parenximasidan ustun turishi). 3-Me'da osti bezini fibroz raki (gemm.-eozin usulida bo'yash. x200)

Rasm 25: Mamataliev A.R., Magrupov B.A., Don A.N. / ONKOMORFOLOGIYA O'quv qo'llanma Toshkent -2022y. / 70-bet

Bundan tashqari, o’sma parenximasi hujayralari o’zini olgan joyi va tuzilishi jixatidan normal hujayralardan farq qiladi. O’sma to’qimasiga xarakterli bo’lgan jami belgilar atipizm deb yuritiladi.

To’qima va hujayra atipizmlari morfologik atipizmni namoyon qiladi.

Atipizm 5 xil ko’rinishda namoyon bo’ladi:

- To’qima atipizmi
- Hujayra atipizmi
- Gistokimyoviy atipizm
- Antigen atipizm
- Funksional atipizm

To’qimaga xos atipizmda

O’smani ba’zi joylarida stroma ko’proq bo’lsa, boshqa joylarida kamroq bo’ladi yoki deyarli bo’lmaydi. O’sma parenximasini hujayralari mazkur to’qimaga xos bo’lgan tashqi ko’rinishini saqlab qoladigan bo’lsa, shu a’zoga xarakterli bo’lgan muntazam strukturalarni hosil qiladi.

Rasm 26: https://life4me.plus/ru/news/onkologiya-8696/

Biriktiruvchi to’qima yoki silliq muskul to’qimasidan kelib siqadigan o’smalarda xar xil qalinlikdagi tolalar tutami (biriktiruvchi to’qima yoki muskul tolalari tutami) xar xil yo’nalishda joylashadi, ba’zan tartibsiz ravishda bir-biri bilan chigallashib ketadi. O’sma tomirlarida xam to’qimaga doir atipizm ko’riladi. O’sma tomirlari katta – kichik, turli xil kalibrda bo’ladi, goho ortiqcha, goho juda kam bo’ladi.

Rasm 27:https://www.euroonco.ru/oncology/opuhol

Hujayraga doir atipizm

- o'sma parenximasida ko'riladi va hujayralarning tuzilishi bilan funksiyasida keskin o'zgarishlarni vujudga kelishi bilan namoyon bo'ladi (hujayra polimorfizmi), hujayralar tashqi ko'rinishidan dastlabki to'qima yoki a'zo hujayralariga kam o'xshaydigan yoki tamomila o'xshamaydigan bo'lib qoladi.

- Ko'pincha hujayralarni go'yo o'zlarini embrional davridagi hujayralariga o'xshab qoladi. Shu tariqa embrional xolatga qaytish anaplaziya deb yuritiladi (yunoncha ana - orqaga va piasis - hosil bo'lishi) degan so'zlardan olingan.

- Hujayraga doir atipizm va anaplaziyada morfologik jixatdan hujayra o'z shaklini o'zgartirib, noto'g'ri shaklga kirib qoladi, goho yadro sitoplazmaning boshdan - oyog'ini egallab tursa, goho sitoplazma yadrodan ustun turadi va yadro bir qancha xromatin parchalariga bo'linib ketadi. Yadroda xromatin miqdori ortadi, dagallashadi (giperxromiya), yadro disproporsianal ko'rinish oladi, kattalashadi. Yadro – sitoplazma nisbati kattalashadi (1:1 bo'lib qoladi, normada 1:4 yoki 1:6).

- Differensirovkasi pasayganida mitozlar tezlashadi. Atipik mitozlar kuzatiladi. Qutblilik buziladi, yo'qoladi, xaotik o'sadi, dezorganizasiya kuzatiladi. Masalan, epitelial to'qimalarga xarakterli bo'lgan kompekslilik va qutblilik yo'qoladi, hujayralar diskomplekslanib, biri-biridan ajralib qoladi va go'yo «mustaqil ravishda» xayot kechiradi.

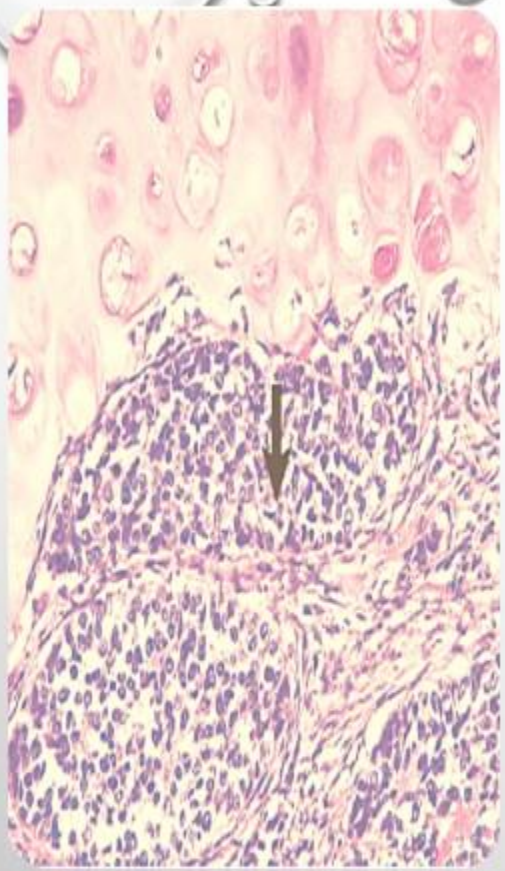

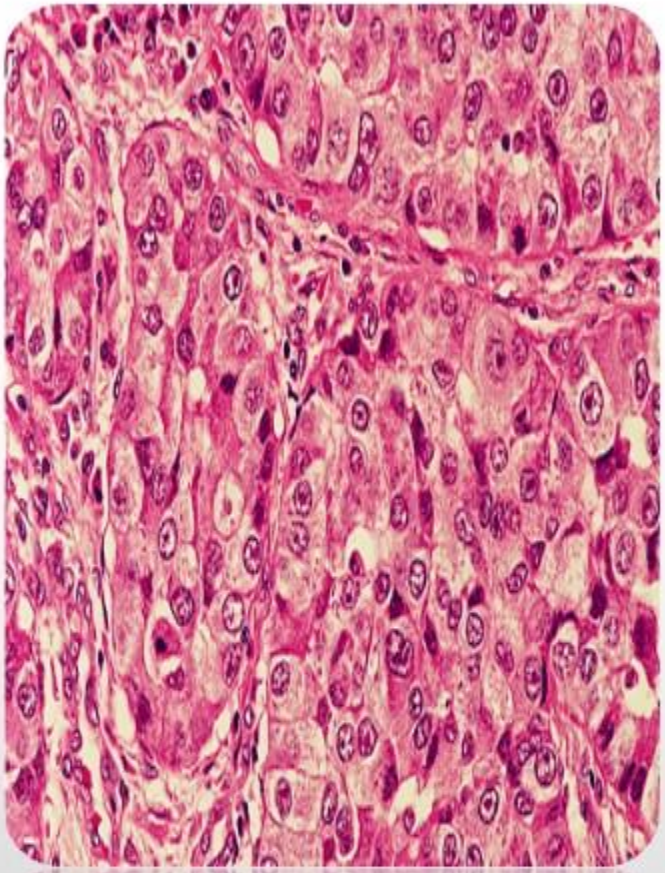

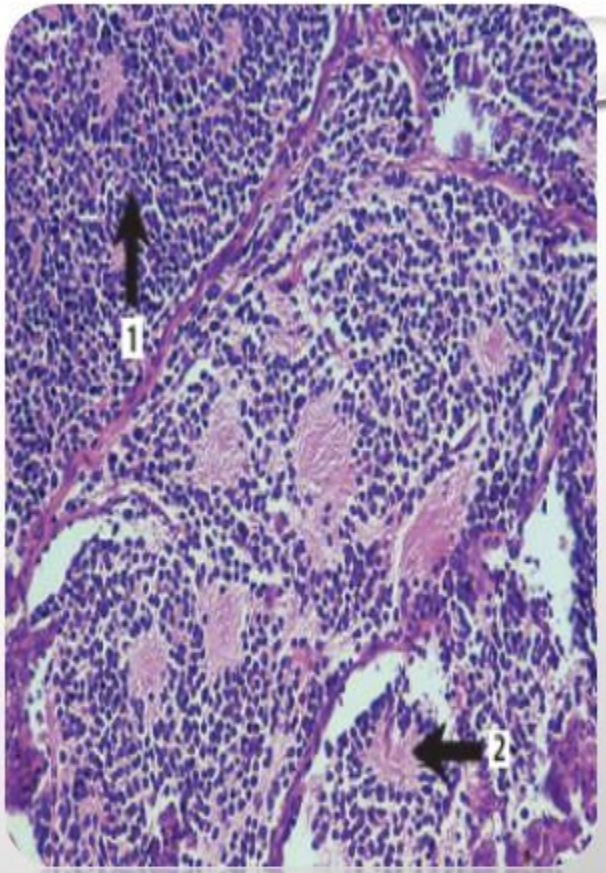

Rasm - 19.

1-2 O’pkani mayda va yirik hujayrali raki. 3-Neyroblastoma. Hujayra atipizmi (monomorfizm). (gemm.-eozin usulida bo’yash. x200)

Rasm 28: Mamataliev A.R., Magrupov B.A., Don A.N. / ONKOMORFOLOGIYA O’quv qo’llanma Toshkent -2022y. / 79-bet

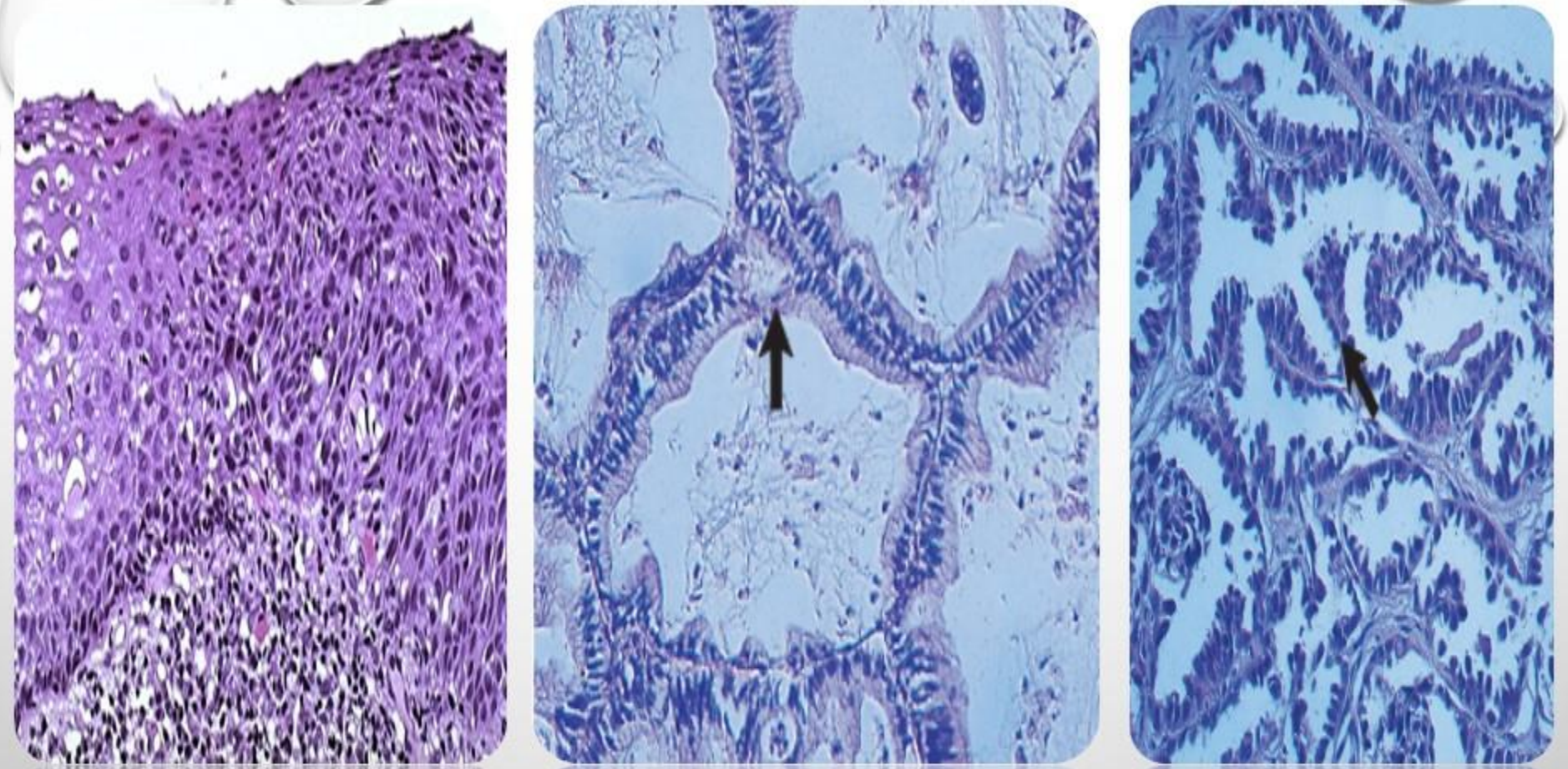

Rasm - 20.

1-Chapda normal, o’ngda – displaziyalangan epiteliy. 2- Bronxioloalveolyar rak. Asinar rak. 3-Papillyar adenokarsinoma (gemm.-eozin usulida bo’yash. x200)

Rasm 29: Mamataliev A.R., Magrupov B.A., Don A.N. / ONKOMORFOLOGIYA O’quv qo’llanma Toshkent -2022y. / 80-bet

Hujayra atipizmi – u hujayra va yadroni polimorfizmi (o'lcham va shakl o'zgarishi), yadro-sitoplazma nisbatini ortishi, xromosomalar soni, shaklini o'zgarishi (xromosom aberrasiya), sitoplazmada oqsillar sintezida ishtirok etuvchi erkin yotuvchi ribosomalarni ortishi, yadrodagi yadrochalar soni va o'lchamlarini ortishi, mitozlar soni ortishi, mitoxondriyalar o'lchami va shaklini o'zgarishi bilan namoyon bo'ladi. Differensiasiya pasaygan sari atipik o'zgarishlar orta beradi.

Rasm 30: https://www.livescience.com/38613-genetic-adam-and-eve-uncovered.html

O’sma hujayralarni bo’linishida mitoz noto’g’ri bo’lishi bilan xromosomalar soni xar xil bo’ladi, patologik kariokinez shakllari, ya’ni multipolyar, asimmetrik, monosentrik shakllar ustun turadi.

Atipizida hujayralar nazoratsiz ko’payadi, kontakt to’xtash bo’lmaydi. Hujayralarni bo’linishini miqdorini yuqorigi limiti (Xayflik limiti) yo’qoladi. Normada hujayralar 30-50martagacha bo’linadi. O’sma hujayralarda bunday chegara bo’lmaydi, bu ularni immortalizasiyasiga (“manguligiga”) olib boradi. Differensirovkasidagi atipizm etilishini ularni qisman yoki to’liq ingibisiyasiga bog’liq bo’ladi.

Morfologik atipizmdan tashqari, o’smada moddalar almashinuviga doir bir qancha o’zgarishlar ro’y beradi, bular - biokimyoviy anaplaziyadan deyiladi (biokimyoviy atipizm). O’sma hujayralarida kechayotgan biokimyoviy jarayonlar xar bir holatda o’ziga xos bo’ladi. O’sma hujayralari va to’qimalari xolesteringa, glikolgenga, nuklein kislotalarga boy bo’ladi. Oksidlanish jarayonlariga nisbatan glikolitik jarayonlar ustun bo’ladi, aerob fermentlar kam saqlaydi (sitoxromoksidaza, katalaza), to’qimalarda sut kislotasi ko’p to’planadi.

Ushbu xususiyatlari bilan u embrional xolatidagi to’qimalarga o’xshab qoladi. Metabolik va energetik o’zgarishlar: onkooqsillar sintezini intensivlashuvi: nazoratsiz ko’payish, bo’linish limitini yo’qotilishi, immortalizasiya va b. Gistionlar sintezi va saqlanishini kamayishi (DNK sintezi oqsil - supresssorlari): DNK va RNK matrisalari sintezini faollashuvi kuzatiladi

ATF resintezi usullarini o’zgarishi.

Anaerob sharoitda normal hujayra va to’qimalarda glikoliz kuchayadi. O’sma hujayralarida aerob sharoitga o’tsa xam glikoliz pasaymaydi (Pasterni salbiy effekti). U o’sma hujayralarini yashab qolishdagi o’ta chidamliligini namoyon qiladi.

- **Substratlarni tutib olish fenomeni**: energiya hosil qilish uchun (glyukozalarni), sitoplazma, hujayra membranasini hosil bo’lishida (aminokislotalar), erkin radikallardan himoyalanish va membranani stabillashuvi uchun ushlab, ulardan foydalaniladi (masalan antioksidant - tokoferol).

O’sma hujayralarida bo’linishini sekinlatuvchi st-AMF-larni kamayishi va hujayra proliferasiyasini kuchaytiruvchi st-GMF ortishi kuzatiladi.

- **Gistokimyoviy atipizm –** o’sma hujayralarida suv, kaliy ionlari ortadi, kalsiy va magniy ionlari kamayadi. Suv miqdorini ortishi metabolitlarni hujayra ichiga va tashqariga diffuziyasini kuchaytiradi. Ca^{2+} ionlarini kamayishi hujayralararo adgeziyani kamaytirib, o’sma hujayralarini atrofga xarakatlanishiga, invaziyasiga yo’l ochadi. K^{+} ionlarini ortishi glikolizni kuchayishiga, sut kislotasini to’planishiga, hujayra ichi asidozi rivojlanishiga ta’sir ko’rsatadi.

a) me’da va jigar raklarida me’da shirasini, o’t suyuqligini kamayishi kuzatiladi.

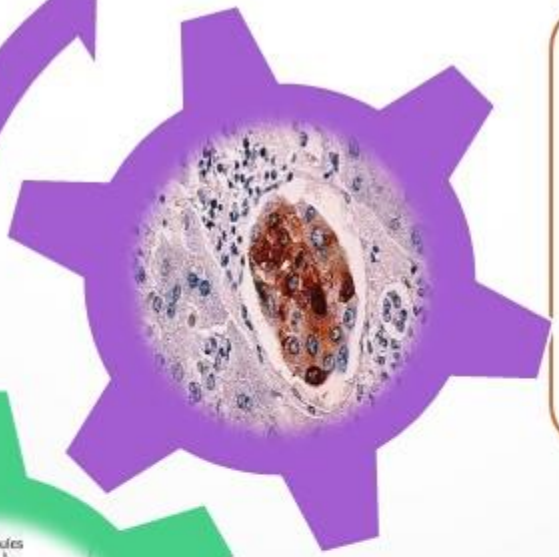

v) o’sma hujayralarida sintezni buzilishi va turli ta’sirlarga ega moddalarni ishlab chiqarilishi (masalan: sut bezi rakida kalsitonin ishlab chiqarilishi, o’pkani ayrim raklarida gipofizni ADG, AKTG va b. ishlab chiqarilishi) va b.

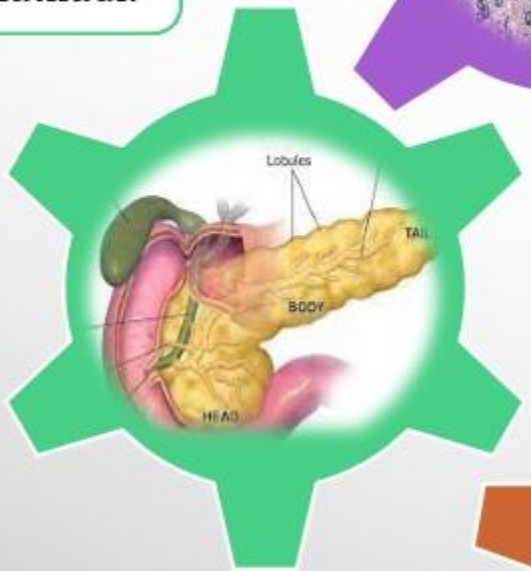

Funksional atipizm azolar faoliyatini o’zgarishi bilan namoyon bo’ladi:

b) bezli tuzilmalar faoliyatini ortishi turli patologiyalarni keltirib chiqaradi (masalan Langergans orolchalaridagi o’sma hujayralari ko’p miqdorda insulin ishlab chiqarishi (insulinoma) gipoglikemik xolatlarga, komaga olib boradi).

Rasm 31: https://hightech.plus/2019/02/01/belok-predatel-prizvannii-zashishat-ot-raka-provociruet-rost-opuholi
https://www.medpark.md/ru/jurnalul-sanatatii/gastroenterologie-si-hepatologie/pancreatita-inflamarea-acuta-sau-cronica-a-pancreasului/

Antigen atipizm – o’sma hujayralarida antigen tarkibini normadan farqlanuvchi turlicha yangi antigenlar paydo bo’ladi (masalan gepatosellyo’llyar rakda – ά-fetoprotein – embrional antigen). Ushbu embrional antigenlar immun tizim tomonidan «o’ziniki sifati»da ko’riladi, ularga nisbatan antitanalar paydo bo’lmaydi.

Antigen atipizm. O’sma hujayralari o’zlariga xos antigenlarga ega bo’lib, ushbu atipik antigenlar – virusli o’smalar antigeni, kanserogenlar keltirib chiqargan o’smalar antigenlari, transplantantsion tipdagi izoantigenlar, embrional antigenlar, geteroorgan antigenlari bo’ladi. Ular shu etiologik omilga bog’liq bo’lib, ularga oid ma’lumotlarni olishda muxim bo’ladi. Bulardan tashqari tipik – tur va a’zoga oid, izoantigenlarga oid antigenlar ham kuzatiladi. Ushbu tipik va atipik antigenlarni immunogistokimyoviy usullarda aniqlash o’smalarni differensiasiya qilishda katta ahamiyatga ega bo’ladi.

Gistokimyoviy atipizm.

O’sma hujayralarini gistokimyoviy xususiyatlari shu hujayralarda oqsillar, ularni ba’zi aktiv guruhlari, ribonukleoproteidlar bilan dezoksiribonukleoproteidlar, glikogen, lipidlar, mukopolisaxaridlar, oksidlovchi - qaytaruvchi fermentlar, ba’zi birikmalar almashinuvining boshqacha bo’lib qolishi bilan ta’riflanadi.

O’sma hujayralarida o’ziga xos fermentlar hosil bo’lib, u diagnostikada marker sifatida foydalaniladi (marker-fermentlar).Masalan prostata bezi raklarida – nordonfosfotaza, esteraza, nospestifik X-ekzonukleaza, gepatosellyo’llyar rakda – aminopeptidaza, me’da osti bezi o’smalarida – esteraza. O’pka, me’da va sut bezlari o’smalarini differensiasiyasiga bog’liq xolda oksireduktaza fermentini faolligini ham o’zgarib boradi.

O’sma to’qimasini **funksional atipizmi** uni qanday to’qimadan kelib chiqganligiga, shuningdek morfologik va gistokimyoviy atipizm darajasiga qarab turli darajada ifodalangan bo’ladi. O’sma qaysi to’qimadan kelib chiqgan bo’lsa, shu hujayralariga o’xshashligini saqlab qoladi. Kam differensiyalangan o’smalarni morfologik jixatdan aniqlash juda qiyin. Differensiyalangan o’smalar to’qima hujayralarining funksional xususiyatlarini saqlab qoladi.

O’smalarni o’sishi – differensirovkasiga bog’liq xolda o’smalar:

- ekspansiv,
- appozision
- infiltrativ (invaziv) o’sadi.

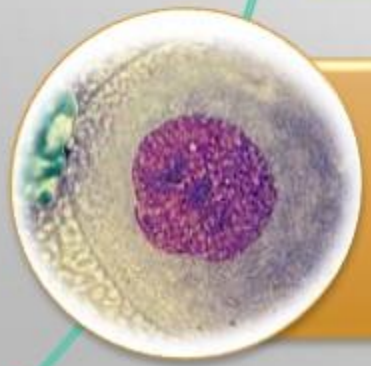

Ekspansiv o’sishda – o’sma to’qimasi «o’z-o’zidan rivojlanib» atrof to’qimalarni surib o’sadi. Bunda atrof to’qimalar atrofiyalanadi, stromasini kolapsi va qobiq hosil bo’lishi (psevdokapsula) kuzatildi. Asosan yaxshi sifatli o’smalarda ko’riladi.

Rasm 32: https://zn.ua/TECHNOLOGIES/virus-herpesa-okazalsja-sposoben-vylechit-redkie-formy-raka.html

Rasm - 21.

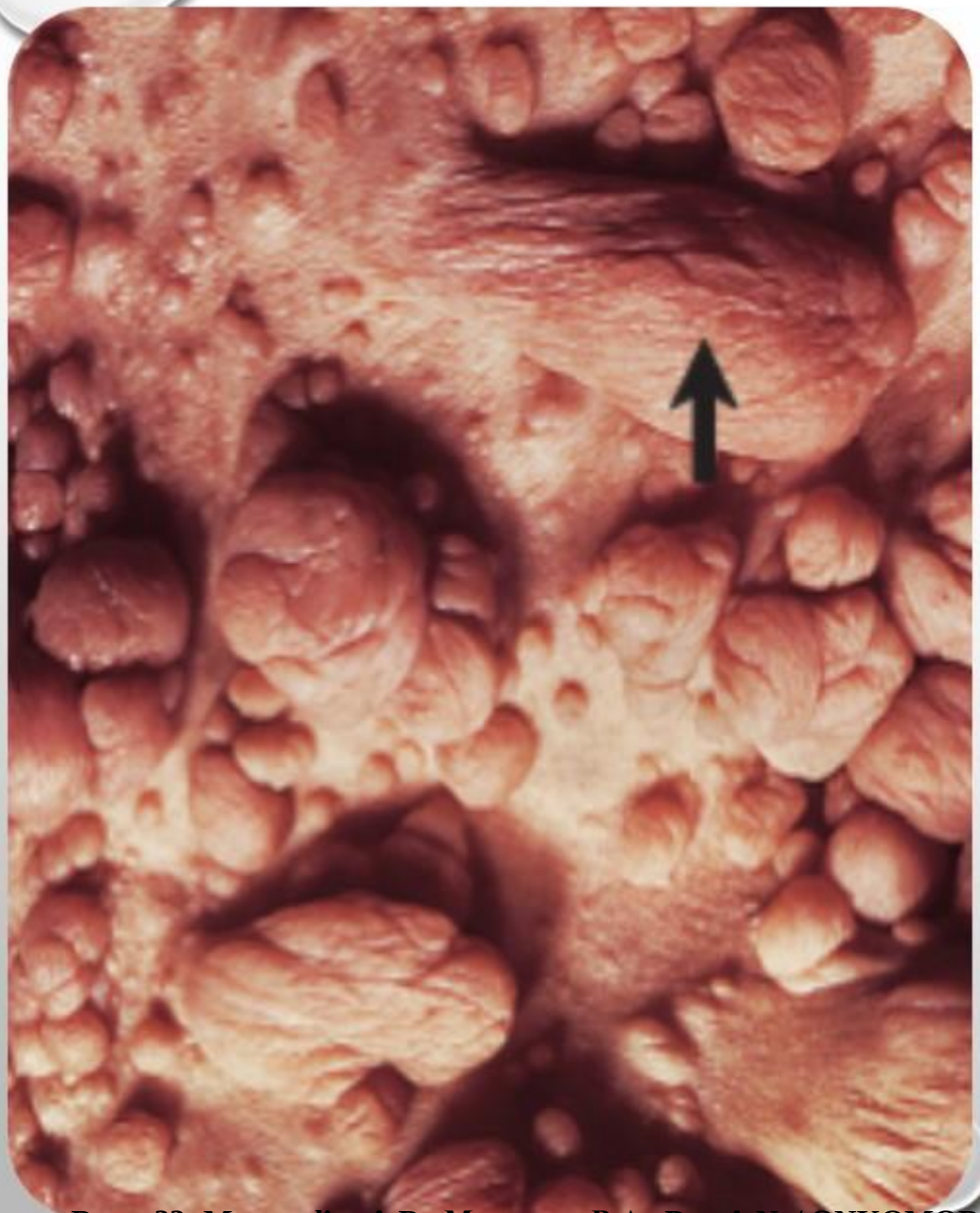

Teridagi neyrofibromatoz. (NF-geni delesiyasi orqali nasldan – naslga beriladi). (Ekspansiv, multisentrik o'sish).

Rasm 33: Mamataliev A.R., Magrupov B.A., Don A.N. / ONKOMORFOLOGIYA O'quv qo'llanma Toshkent -2022y. / 83-bet

Appozision o'sish - bunda o'sma normal to'qimani neoplastik transformasiyasi natijasida hosil bo'ladi.

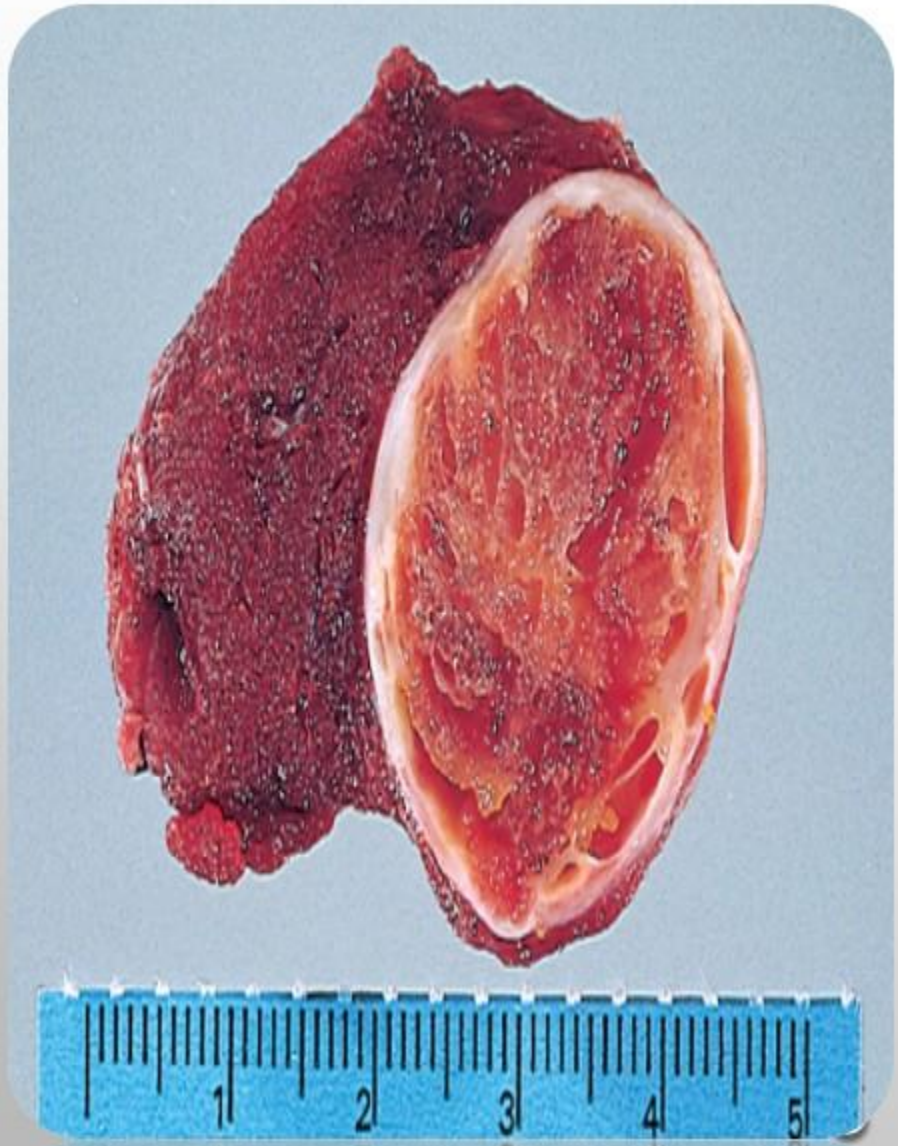

Rasm - 22.

1-Qalqonsimon bez adenomasi. 2-Sirroz fonida rivojlangan jigar o'smasi, undagi qon quyilishi (appozision, unistentrik o'sish)

Rasm 34: Mamataliev A.R., Magrupov B.A., Don A.N. / ONKOMORFOLOGIYA O'quv qo'llanma Toshkent -2022y. / 83-bet

Rasm - 23.

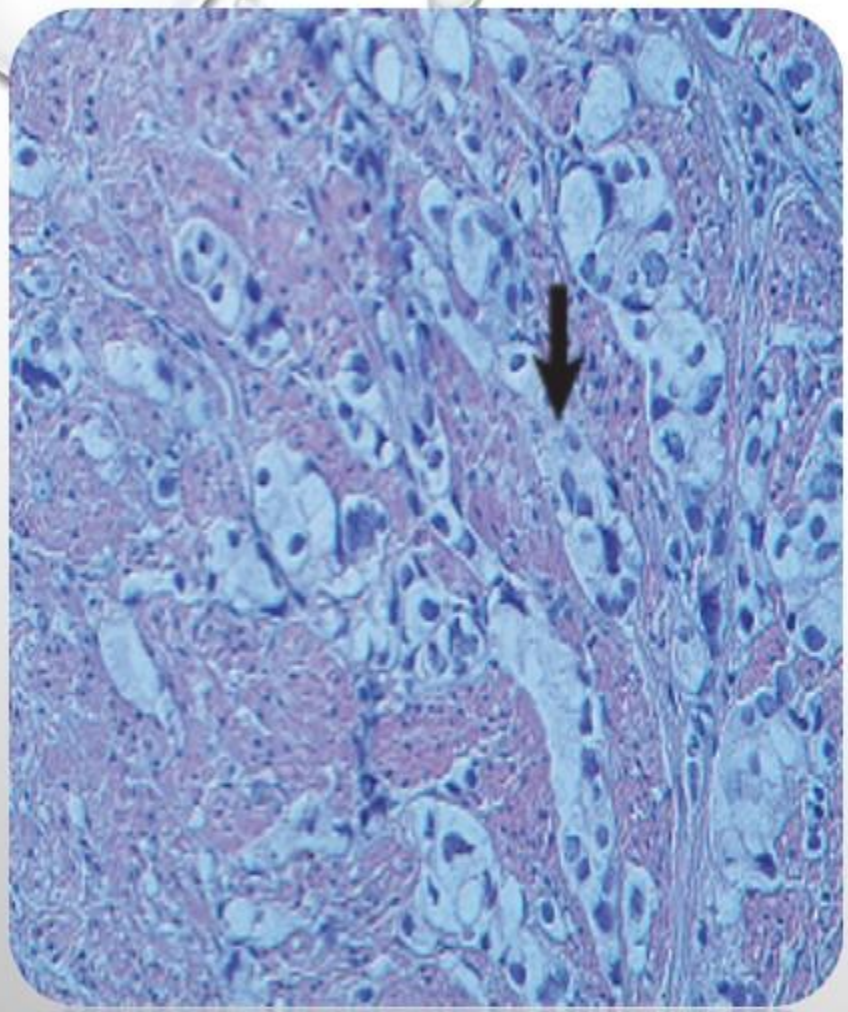

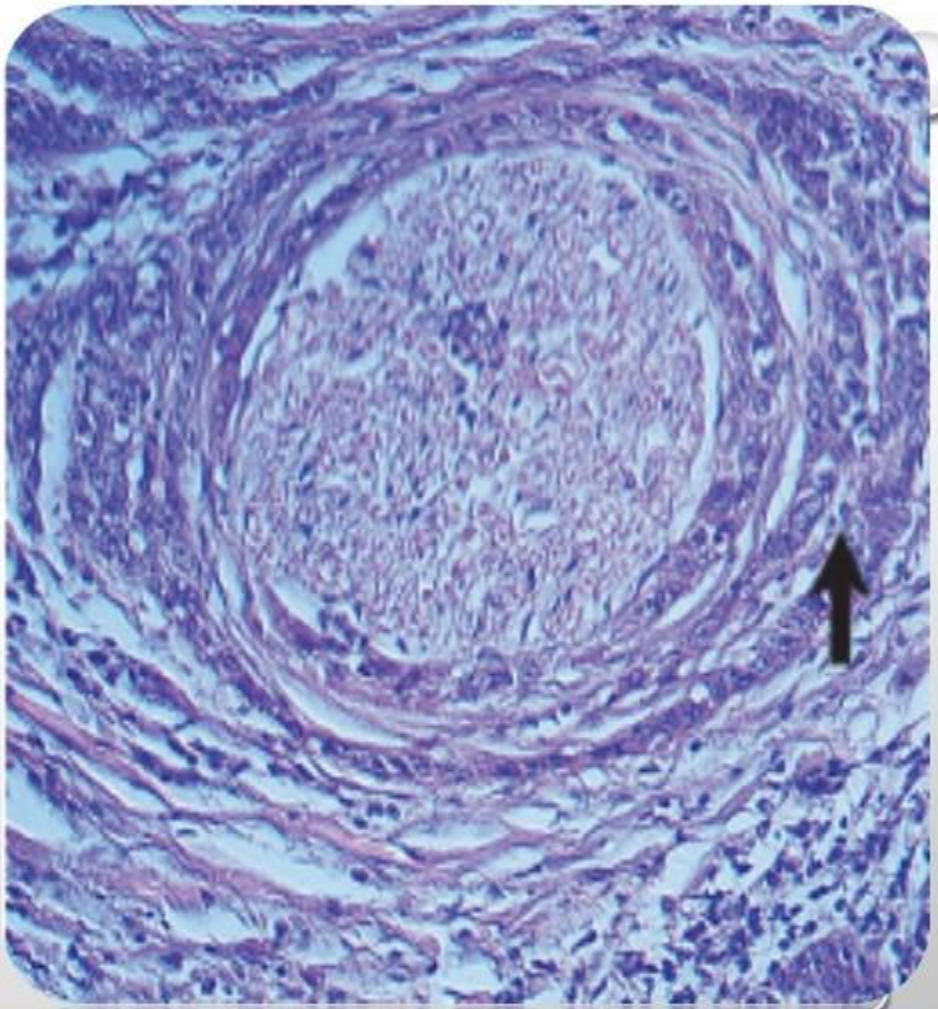

1-Prostata bezi adenokarsinomasini mushak to'qimaga infiltrasiyasi. 2-Adenokarsinomani nerv to'qimasiga invaziyasi (gemm.-eozin usulida bo'yash. x200).

Rasm 35: Mamataliev A.R., Magrupov B.A., Don A.N. / ONKOMORFOLOGIYA O'quv qo'llanma Toshkent -2022y. / 84-bet

Infiltrativ o’sishda o’sma to’qimasi atrof to’qimalarni, ostki qatlamlarga o’sib kirib, ularni emiradi. Qarshilik kamroq bo’lgan sohalarga – to’qimalar orasidagi tirqishlar, nerv, qon tomir va limfa tomirlari bo’ylab o’sadi. Makroskopik chegarani aniqlash qiyin bo’ladi. Bu o’sish yomon sifatli o’smalarga hos bo’ladi

O’smalarni o’sishi bo’shliq a’zolarda bo’shliqga nisbatan – endofit (infiltrativ o’sish) va ekzofit (bo’shliqqa qarab, ekspansiv o’sish) bilan namoyon bo’ladi.

O’sma o’sish o’chog’lari (tugunlarini) hosil qilishiga qarab – bir (unistentrik) va ko’p (multisentrik) o’sishli o’smalar farqlaniladi

Rasm - 24.

1-Bosh miya yarim sharlarini gliobastomasi. 2-Traxeyaga infiltrasiyalangan qalqonsimon bez raki (o'smani infiltrasiyasi, infiltrlovchi o'sish)

Rasm 36: Mamataliev A.R., Magrupov B.A., Don A.N. / ONKOMORFOLOGIYA O'quv qo'llanma Toshkent -2022y. / 85-bet

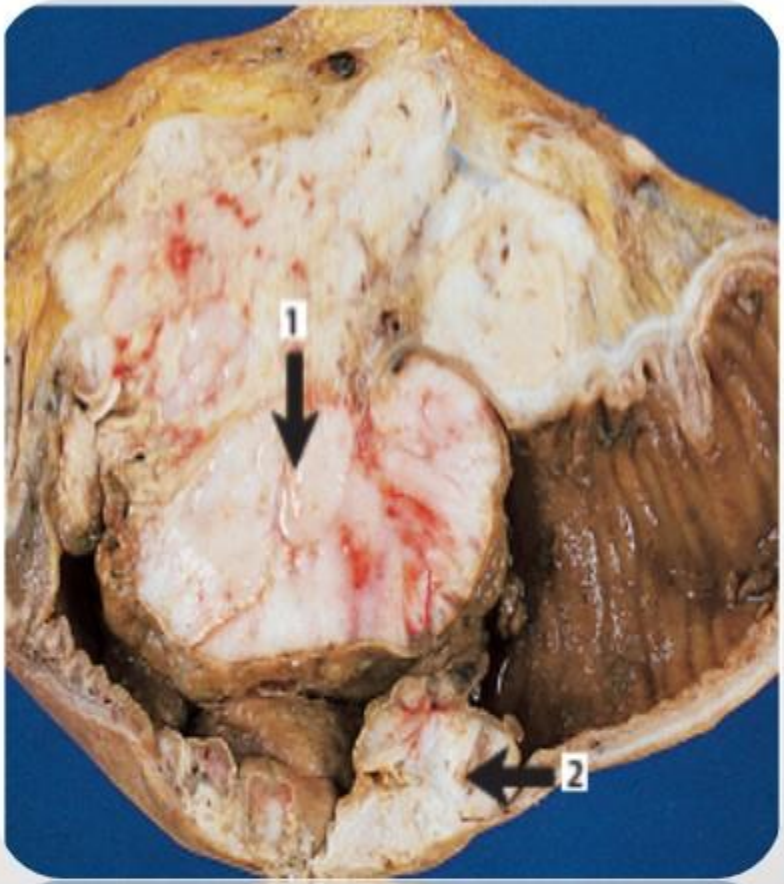

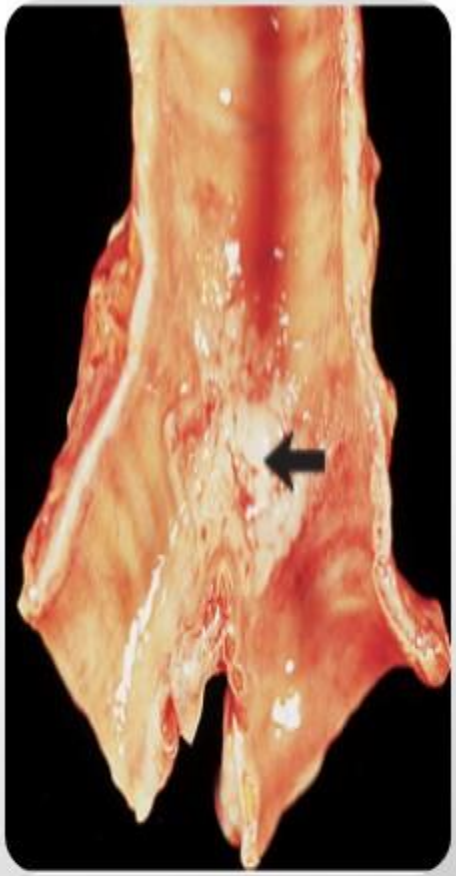

Rasm – 25.

1-2 Yo'g'on ichak polipi va adenokarsinomasi – ekzofit, unistentrik o'sish. 3-Traxeya bifurkastiya sohasida ekzofit o'sishni boshlagan o'rnidagi rak.

Rasm 37: Mamataliev A.R., Magrupov B.A., Don A.N. / ONKOMORFOLOGIYA O'quv qo'llanma Toshkent -2022y. / 86-bet

Nazorat savollari

Assignment

1. O'smalarni gistogenezini tushuntiring?

2. Atipizm ko'rinishlarini aytib bering?

3. Hujayraga doir atipizm nima?

4. Biokimyoviy atipizmni tushuntiring?

5. Funksional atipizm a'zolar faoliyati o'zgarishlarini aytib bering?

Test savollari

1. Displaziyani aniqlash uchun asosiy usul bu

A) Gistologik tekshiruv

B) Kuzgu orqali kurish

C) kolposkopiya

D) Sitologik tekshiruv

2. Metastazlarning tarqalish yo‘li (limfogen yoki gematogen) nimaga bog‘liq

A) o‘smaning gistologik strukturasiga

B) Bemorning yoshiga

C) o‘sma lokalizatsiyasiga

D) Yondosh ekstragenital kasallikka

3. Oqibati yaxshi bo`lgan qalqonsimon bez rakining gistologik formasini ayting

A) solidli rak

B) Yassi hujayrali rak

C) medulyar rak

D) differensillangan rak

4. Til rakining gistologik shakli eng ko`p uchraydi:

A) Yassihujayrali muguzlangan

B) Yassihujayrali muguzlanmagan

C) bazalhujayrali

D) Past deferensiallashgan

5. Me'da saratonida gistologik tashxis ko'yish imkonini beradi

A) EGDS

B) Kolonoskopiya

C) Me'da rengenoskopiyasi

D) PETtekshiruv

6. Birlamchi jigar raki gistologik shakllariga kiradi

A) Gepatotsellyular

B) Yassi xujayrali

C) Katta xujayrali

D) Mayda xujayrali

7. Qaysi a'zo o'smalari xavfli o'sma xujayrlarining gistogenezi va morfologik shakllari ko'pligi bilan boshqa o'smalardan farqlanib turadi:

A) tuxumdonlarning

B) bachadonning

C) bachadon bo'ynining

D) qinning

8. Birlamchi jigar raki gistologik shakllariga kirmaydi

A) Mayda xujayrali rak

B) Gepatot sellyular rak

C) Xalonga sellyular rak

D) Karsinoma

9. Jigar o‘smalari morfologik verifikatsiyasida qaysi usul ko‘prok qulay

A) UTT nazoratida biopsiya olish

B) Laparoskopik biopsiya

C) Intra operatsion biopsiya

D) to‘g‘ri javob yo’q

10. Qovuq rakining ko‘p uchraydigan morfologik shakli

A) gipernefroma

B) Solid rak

C) Papillyar rak

D) Barcha shakli bir xilda uchraydi

FOYDALANILGAN ADABIYOTLAR RO'YXATI:

1. Аббас А.К., Фаусто Н., Астер Дж. и др. Основы патологии заболеваний по Роббинсу и Котрану Том 2: главы 11-20. — М.: Логосфера, 2016. — 616 с.;

2. Abdullaxo'jaeva M.S. Patologik anatomiya: darslik / -Toshkent: 1-qism. "Tafakkur-Bostoni", 2012. 512с.

3. Абдуллаходжаева М.С. Атлас патологической анатомии. – Ташкент: Нихол. 2013.-352б.

4. Дамианов Иван. Секреты патологии/. перевод с анг.: Москва. МИА. 2006. 500с.

5. Зайратьянца О.В., Тарасовой Л.Б. Патологическая анатомия: руководство к практическим занятиям. Учеб.пособие. М.: ГЭОТАР-Медиа. 2015. -696с.

6. Зайратьянца О.В. Патологическая анатомия. Атлас. М.: ГЭОТАР-Медиа. 2015. -710с/

7. Клатт Э.К. Атлас патологии Роббинса и Котрана / пер. с анг.: под.ред. О.Д.Мищнева, А.И.Щеголоева. –М.: Логосфера, 2010.-544с.

8. Кривенцов М.А.и др. Краткий курс патоморфологии. Часть 1: тОбщая патология. Учение об опухолях. Симферополь, 2016. -250с.

9. Кумар В. Основы патологии заболеваний по Роббинсу и Котрану / пер. с англ.; под ред. Е.А. Коган. Том 1: главы 1-10. — М.: Логосфера, 2014. — 624 с.

10. Козаченко В.П. Рак матки. – М.: Медицина, 1983. – 236 с

11. Копнин Б.П. Онкогены, антионкогены и канцерогенез // Арх. пат. – 1990.-№9.- С. 3- 11.

12. Мате Дж.. Гистологическая и цитологическая классификация опухолевых болезней кроветворной и лимфоидной тканей. Международная гистологическая классификация опухолей №14. ВОЗ. Женева. 1978.

13. Bergers G, Benjamin L: Tumorigenesis and the angiogenic switch. Nat Rev Cancer 3:401, 2003.

14. Darnell R, Posner J: Paraneoplastic syndromes involving the nervous system. N Engl J Med 349:1543, 2003.

15. L.Maximilian Buja. Netter's Illustrated Human Pathology Second Edition. SAUNDERS. ELSEVER.-2015.528s.

E`TIBORINGIZ UCHUN KATTA RAHMAT!!!

AVAZBEK MAMATALIYEV RO'ZUVAEVICH

DR.MAMATALIYEV66@GMAIL.COM

Contoso